Dr. LUCIAN REGENBOGEN

FUNDUL DE OCHI ÎN BOALA HIPERTENSIVĂ

EDITURA MEDICALĂ

Scanned with OKEN Scanner

Dr. LUCIAN REGENBOGEN

FUNDUL DE OCHI ÎN BOALA HIPERTENSIVĂ

EDITURA MEDICALĂ

BUCUREȘTI
1956

Scanned with OKEN Scanner

Cuvînt înainte

Boala hipertensivă, care cu drept cuvînt stă astăzi pe primul plan al preocupărilor interniştilor şi pe care o întîlnim în toate ramurile patologiei, interesează prin manifestările şi accidentele ei, într-un înalt grad pe oculişti şi neurologi.

Cercetarea retinei şi a vaselor ei — vase care sînt totodată o prelungire a vaselor cerebrale — poate da preţioase informaţii diagnostice şi prognostice, pentru că nici o altă parte a corpului nu poate fi văzută şi atît de complet examinată anatomic şi funcţional, fără o prealabilă mutilare.

De aceea, astăzi apare cu totul justificat faptul că examenul oftalmoscopic şi tonoscopic al hipertensivilor e cerut insistent de internişti şi neurologi, el nemaiputînd lipsi, ca în trecut, din dosarul patologic al acestor bolnavi.

Totuşi, pentru a se ajunge la un limbaj şi înţelegere comună, se simte încă nevoia ca interpretarea datelor furnizate de examenul ocular, precum şi prezentarea acestor date de către oculişti, să fie precizate.

In literatura medicală romînă nu avem nici o lucrare care să expună detaliat acest important capitol al patologiei retinei în boala hipertensivă.

Lucrarea d-rului Lucian Regenbogen tratează pe larg toate problemele pe care le ridică modificările anatomice şi funcţionale constatate în fundul de ochi al hipertensivilor. Ea se bazează pe studierea unei bogate literaturi străine, precum şi pe a unui mare număr de bolnavi hipertensivi, cercetaţi în Clinica de oftalmologie a Spitalului „Colţea", provenind, fie de la Serviciul de consultaţii al acestei clinici, fie de la Clinica medicală sau de la ASCAR.

Lucrarea pune la punct o seamă de probleme privind diagnosticul şi prognosticul bolii hipertensive, căutînd să precizeze valoarea diferitelor modificări constatate, precum şi interpreta-

Scanned with OKEN Scanner

rea lor, cu scopul ca aceasta să devină unitară pentru clinicienii tuturor specialităților.

Bine concepută și clar expusă, lucrarea este fructul unei munci intense și sînt convins că va fi citită cu interes de oculiști, internişti și neurologi, cărora le va fi de un real folos.

Ea umple astfel un gol al literaturii noastre medicale.

Prof. dr. **D. Manolescu**

Ianuarie 1956.

Scanned with OKEN Scanner

Prefață

Cu plăcere scriu prefața la lucrarea d-rului Lucian Regenbogen. Intîlnindu-l prima dată acum doi ani la Clinica de oftalmologie a Spitalului „Colțea", am rămas plăcut impresionat de cunoștințele bogate pe care le posedă, în special pe terenul corelațiile clinice dintre bolile oculare și cele din medicina generală. Această impresie s-a adîncit și mai mult cînd mi-a prezentat manuscrisul acestei lucrări. Oftalmologii, ca și cardiologii care vor citi această lucrare, vor recunoaște că ea este, nu numai exteriorizarea unui spirit de cercetător și a unei munci științifice serioase, dar că aduce și un important serviciu didactic.

Dintre problemele revăzute în lumina noilor concepții medicale se află și boala hipertensivă. Indelung frămîntată și interpretată în cercurile științifice medicale, această complexă problemă a suscitat din plin, atît interesul cardiologilor, cît și cel al oftalmologilor, iar la rezolvarea ei va contribui din plin și în egală măsură, atît aportul unora, cît și al celorlalți.

De aceea, orice lucrare care se ocupă cu problema bolii hipertensive, în concepția ei modernă, este bine venită, mai ales atunci cînd ea tinde să coordoneze judicios legătura care trebuie să existe între cardiolog și oftalmolog în această privință.

O astfel de lucrare este aceea a d-rului Regenbogen, lucrare în care cunoștințele sale oftalmologice se îmbină în egală măsură cu cele cardiologice, rezultat al unei munci asidue în serviciile de specialitate respective. In consecință, nu ne vom mira că lucrarea de față reprezintă o sistematizare și o coordonare a rezultatelor privind cercetările autorilor care s-au ocupat, sub toate formele, de examenul oftalmologic în cadrul problemei bolii hipertensive ; lucrarea este o sinteză pe care un oftalmolog fără cunoștințe temeinice în domeniul fiziologiei și patologiei cardio-vasculare și oculare nu ar fi putut-o rezolva.

Dar, pe lîngă asta, d-rul Regenbogen a îmbogățit lucrarea sa, și prin ea literatura noastră de specialitate, cu cercetări perso-

Scanned with OKEN Scanner

nale menite să aducă lămuriri în cadrul unor probleme insuficient clarificate pînă în prezent.

Interesante şi folositoare ni s-au părut în special subiectele dedicate interpretării semnelor funcţionale ale fundului de ochi hipertensiv, problema modificărilor retiniene în boala hipertensivă cu evoluţie rapid progresivă, studiile personale asupra tensiunii arteriale retiniene, precum şi interpretările diagnostice şi prognostice ale edemului, hemoragiilor şi exsudatelor retinei în boala hipertensivă.

În lucrarea de faţă, toate acestea sînt expuse logic, obiectiv şi clar, dînd dovadă de cunoştinţe profunde în domeniul sistemului cardio-vascular şi în cunoaşterea analizorului optic, atît fiziologic, cît şi clinic.

Această lucrare dovedeşte şi desăvîrşita familiarizare a autorului cu literatura subiectelor sale, fiecare dintre ele fiind pe deplin documentat şi însoţit de o judecată clinică clară.

Lucrarea de faţă aduce un mare folos oftalmologilor, ca şi cardiologilor, iar autorul se poate mîndri pe drept cuvînt cu rezultatul muncii sale.

Prof. dr. **Nicolae Blatt**

Ianuarie 1956

Scanned with OKEN Scanner

I. Introducere

Din ziua în care oculistul, reuşind să vadă direct şi în detalii arterele şi venele retinei, a putut să exploreze pereţii vasculari, realizînd o adevărată „angioscopie", oftalmologia şi-a lărgit considerabil posibilităţile colaborării cu medicina internă, în special în cadrul patologiei aparatului circulator.

Această colaborare a devenit însă mai închegată şi mai importantă, de cînd măsurarea presiunii sanguine a vaselor retiniene a dat oftalmologului posibilitatea de a aprecia starea funcţională a teritoriului carotidian în general, şi de a da cardiologului şi neurologului precizări asupra condiţiilor circulaţiei cefalice.

Astfel, în prezent, angioscopia retiniană şi măsurătorile dinamometrice au ridicat examenul oftalmologic la un rol de frunte printre metodele clinice, transformîndu-l într-unul dintre mijloacele cele mai eficace şi necesare în examinarea şi aprecierea stării bolnavilor hipertensivi.

De altfel, boala hipertensivă oferă, prin multiplele probleme pe care le ridică, un exemplu strălucit despre importanţa colaborării diferitelor specialităţi medicale; numai o asemenea colaborare ne va permite o justă orientare prin labirintul varietăţilor clinice atît de numeroase şi atît de diferite ale bolii hipertensive.

Într-adevăr, în cadrul acestei afecţiuni, internistul nu ar putea aprecia toată importanţa, toată gravitatea bolii, dacă oftalmologul nu i-ar veni în ajutor. Oftalmologul, la rîndul lui, pus în faţa modificărilor hipertensive ale fundului de ochi, nu le va putea înţelege uneori nici natura, nici caracterul, dacă neurologul nu i-ar da indicaţii asupra leziunilor anatomice ale creierului, din care ochiul nu este decît o evaginare.

Acestei conlucrări mai trebuie să-i adăugăm astăzi şi aportul chirurgului, care, prin ajutorul pe care este chemat uneori a-l da pe tărîm terapeutic în cadrul bolii hipertensive, trebuie

Scanned with OKEN Scanner

să știe să interpreteze diferitele rezultate clinice oferite de internist, neurolog și oftalmolog.

Literatura medicală sovietică reflectă cu prisosință importanța acordată examenului fundului de ochi, pentru depistarea formei și stadiului acestei boli. Astfel, Zelenin și Tarcev situează acest examen — ca importanță — imediat după anamneză și măsurarea tensiunii arteriale.

În studiul lor, dedicat depistării și diagnosticării stadiilor inițiale ale bolii hipertensive, Kurmanovskaia, Cerniakova, Ivanova și Emelianova (1952) recomandă drept probele cele mai prețioase: măsurarea tensiunii arterei centrale a retinei, măsurarea tensiunii medii a arterei humerale și ortodiagrama inimii.

G. G. Sokolianski, studiind semeiologia neurologică la 210 bolnavi hipertensivi internați cu tulburări ale circulației cerebrale, arată că, în majoritatea cazurilor, acestea au fost întovărășite de modificări ale fundului de ochi.

Profesorul Kogan recomandă insistent controlul sistematic și continuu al fundului de ochi în boala hipertensivă. De altfel, întreaga literatură mondială acceptă utilitatea acestui examen.

Conform teoriei lui Lang, factorul etio-patogenic principal în cadrul tulburărilor funcționale de hipertensiune îl constituie traumatizarea sferei de activitate a sistemului nervos central: acesta duce la contracția arteriolară și consecutiv la creșterea tensiunii arteriale, care, la rîndul ei, duce la apariția și accelerarea evoluției arteriosclerozei.

Hipertensiunea, adică accentuarea contracției tonice a mușchilor arteriolelor, arterioscleroza difuză și arterioscleroza asociată cu o predispoziție la spasm a arteriolelor duc toate la tulburarea irigației sanguine în diferitele organe, printre care și la aceea a *analizorului vizual. Sub lumina acestei interpretări privim astăzi modificările rețelei vasculare ale fundului de ochi în boala hipertensivă.*

Ca mărturie elocventă a valorii examenului fundului de ochi în boala hipertensivă, am considerat interesant să facem o comparație între fidelitatea datelor acestui examen și a celorlalte probe complementare, cerute în mod obișnuit. O statistică a lui Hugo Roesler pe circa 600 de cazuri de hipertensiune arterială arată că doar în 11% din cazuri fundul de ochi nu prezenta modificări patologice, în timp ce electrocardiograma era normală în 31% din cazuri, iar radiograma în 22%. Statistica lui Daniel Routier pe 332 de cazuri constată fundul de ochi normal în 17,4% din cazuri, radiograma normală în 12,6% și electrocardiograma normală în 19,4% din cazuri.

Statisticile acestor autori sînt raportate la un număr de hipertensivi aflați în diverse stadii de boală.

Scanned with OKEN Scanner

Ni s-a părut mai interesant să facem o statistică asupra unui grup de hipertensivi aflaţi în stadiul incipient de boală; de aceea am urmărit comparaţia celor trei probe complementare făcute pe *73 de hipertensivi aflaţi în stadiul „neurogen" (Lang) al bolii.* Dintre aceştia numai 15 pacienţi (20,7% din cazuri) prezentau fundul de ochi indemn; radiogramele efectuate la acest grup au dat rezultate normale în 22% din cazuri, iar electrocardiogramele efectuate au fost în limite fiziologice în 40% din cazuri.

Sîntem de părere că faptul că statistica pe care am prezentat-o a fost făcută asupra unor bolnavi în acelaşi stadiu compensează numărul redus al cazurilor noastre în comparaţie cu statisticile mai sus citate; în definitiv, în faţa unui caz înaintat de boală este de aşteptat ca probele amintite să prezinte global abateri mai mari sau mai mici de la normal. Or, prin categoria cazurilor alese de noi, credem că se poate pune mai bine în evidenţă valoarea precocităţii şi a fineţei examenului complementar comparat, în speţă a fundului de ochi. Statistica noastră, favorabilă oftalmoscopiei, confirmă astfel părerile competente ale marilor specialişti asupra valorii examenului fundului de ochi.

Tabelul 1

Autori	Nr. cazurilor	F. O. normal (în %)	Radiograma normală (în%)	ECG normală (în%)
Statistica noastră	73	20,7	22	40
Statistica lui Roesler	600	11	22	31
Statistica lui Routier	332	17	12	19,4

La ora actuală, medicii tuturor specialităţilor interesate sînt de acord că, în foarte multe cazuri, fundul de ochi ascunde în el *pecetea* diagnosticului, evoluţiei şi prognosticului bolii hipertensive: scoţînd-o la lumină, oftalmologul oferă internistului o garanţie serioasă în ceea ce priveşte prognosticul şi alegerea metodelor de tratament în cazul clinic cercetat.

Utilitatea examenului fundului de ochi în boala hipertensivă ne-a îndemnat să cercetăm îndeaproape această problemă, prin examinarea bolnavilor prezentaţi la Clinica de oftalmologie a Spitalului „Colţea" (în parte trimişi de Asistenţa cardiacilor — A.S.C.A.R. şi de Clinica medicală a Spitalului „Colţea", prof. B. Theodorescu), cît şi în cadrul policlinicii B.R.P.R. Bucureşti.

Dintre cazurile cercetate nu am utilizat decît pe cele mai complete din punct de vedere al investigaţiei clinice. Am selecţio-

Scanned with OKEN Scanner

nat 115 pacienţi pe care i-am revăzut de cel puţin două-trei ori oftalmoscopic şi dinamometric; tuturor acestora li s-au făcut examenul clinic general, ortodiagrama inimii, electrocardiograma, dozarea ureei, constanta Ambard, dozarea colesterolului, glicemia, urina, sedimentul şi probe de eliminare renală. Unii dintre ei au mai efectuat şi diverse alte examene complementare.

Toate aceste observaţii complete ne-au făcut să ne punem unele probleme, în special în direcţia alegerii aspectelor de fund de ochi hipertensiv care pot autoriza oftalmologul să facă un prognostic şi să poată valorifica o indicaţie terapeutică.

Am făcut, de asemenea, o incursiune asupra materialului bibliografic al problemei, publicat între anii 1920 şi 1954. Aceste lucrări nu le-am putut cita decît incomplet, atît de numeroase şi diferite au fost încercările autorilor de a da în ultimii 30 de ani, pe plan clinic, anatomopatologic sau experimental, o imagine şi o explicaţie a fundului de ochi în boala hipertensivă.

Astăzi, internistului îi este necesar să poată interpreta buletinul scris de oftalmolog, întocmai după cum trebuie să ştie să citească o radiografie; aceasta cu atît mai mult cu cît de obicei oftalmologii trimit o descriere, şi nu o interpretare a constatărilor lor. Lucrarea de faţă urmăreşte să ajute această interpretare, pe bazele celor mai noi constatări. Am căutat să prezentăm în aceste rînduri concluziile unui material bogat, pe care l-am găsit răspîndit în mai toate capitolele patologiei umane. Strîngerea şi schematizarea lui vor uşura tinerilor oftalmologi şi cardiologi să se iniţieze cu mai multă rapiditate asupra acestui delicat capitol al patologiei vasculare, care este boala hipertensivă.

Deasemenea, datele culese au fost expuse, atît din dorinţa de a uşura înţelegerea semnelor oftalmoscopice ale bolii hipertensive — în lumina ultimelor cercetări —, cît şi pentru a permite medicilor din toate specialităţile să poată interpreta unitar polimorfismul acestor manifestări.

Scanned with OKEN Scanner

II. Noțiuni generale de anatomie și fiziopatologie a circulației retiniene

Abundența detaliilor face de obicei din capitolele de anatomie și fiziologie ale diverselor lucrări, „capete de pod" pe care cititorii, uneori, le ocolesc.

De aceea, am căutat să prezentăm în acest capitol numai noțiunile de bază care pot stîrni interesul cititorului, după cum pot ușura, în modul cel mai simplu posibil, interpretarea datelor lucrării de față.

Cunoașterea noțiunilor anatomice de bază, a circulației sanguine oculare, este neapărat necesară pentru înțelegerea proceselor hemodinamice ale fundului de ochi și ale creierului.

Pentru aceasta, am considerat folositor să reprezentăm o secțiune sagitală a distribuției ramurilor arborelui arterial din encefalul uman (fig. 1).

Schema ne arată că artera centrală a retinei (a.c.r.) ia naștere din artera oftalmică (a. oft.). Aceasta, ca și artera cerebrală anterioară (a.c.a.), artera cerebrală medie (a.c.m.), artera choroideea și artera comunicantă posterioară (a. com. p.), iau naștere din artera carotidă internă (a. car. i.).

Retina este deci nutrită, ca și regiunea anterioară, mijlocie și bazală a fiecărei emisfere, de artera carotidă internă. De aci, și baza anatomică a prezumției că din tensiunea arterei retinei se pot deduce stările tensionale ale carotidei interne și vaselor cerebrale.

În opoziție cu circulația anterioară, porțiunea posterioară a encefalului (lobul occipital și cerebelul) sînt irigate de arterele vertebrale (a. vert.), care se unesc în artera bazilară (a. bas).

La animalele obișnuite de experiență (iepure, cîine), ochiul nu primește totdeauna sîngele numai din carotida internă, ci uneori și din carotida externă. Adesea se găsesc chiar două artere oftalmice: una cu originea în carotida internă, alta cu originea în carotida externă, ambele fiind unite prin anastomoze fine.

Scanned with OKEN Scanner

Am considerat interesant să semnalăm aceste proprietăţi morfologice specifice animalelor, pentru a fi luate în consideraţie la transpunerea rezultatelor experimentale de la animalele de experienţă la om.

Artera carotidă internă are un calibru de 5,4 mm înaintea emergenţei arterei oftalmice, iar după această emergenţă, ca-

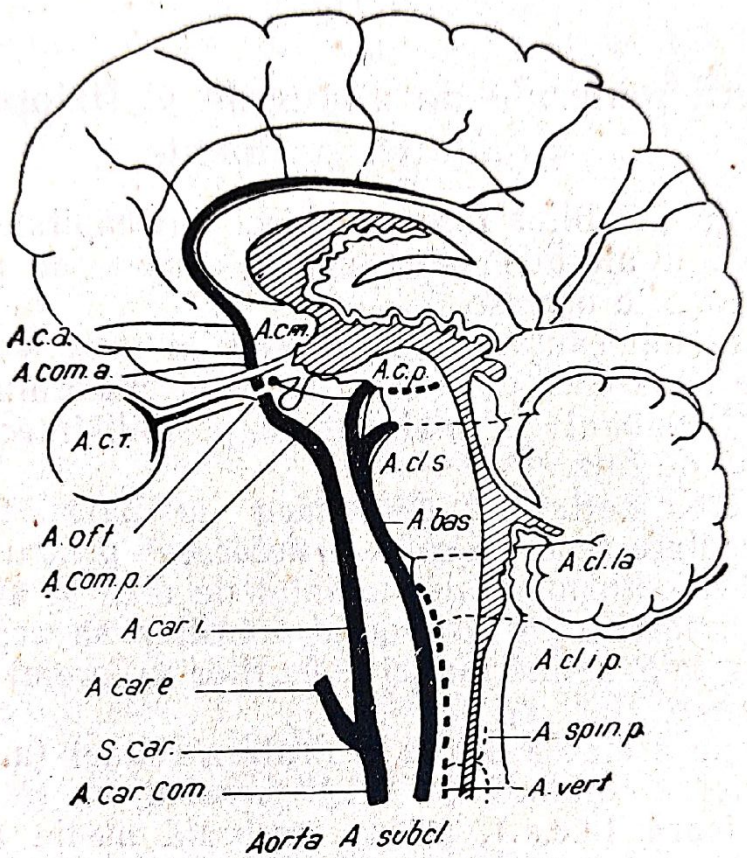

A. bas = art. basilaris ; A.c. a = art. cerebri ant. ; A. car. com. = art. carotis communis ; A. car. e = art. carotis externa ; A. car. i. = art. carotis interna ; A. ce. i. a. = art. cerebeli inf. ant. ; A. ce. i. p. = art. cerebelli inf. post. ; A. ce. s. = art. cerebelli sup. ; A. c. m. = art. cerebri media ; A. c. p. = art. cerebri post ; A. c. r. = art. centralis retinae ; A. com. a =art. communicans ant. ; A. com. p. = art. communicans post ; A. oft = art. ophtalmica ; A. spin. p. = art. spin. post. ; A. subcl. = art. subclavia ; A. vert = art. vertebralis ; S. car = sinus caroticus.

Fig. 1. — Distribuţia arborelui arterial în encefal. Secţiune sagitală.

librul devine de 3,8 mm. Artera oftalmică are calibrul de numai 1,5 mm. O îngustare atît de importantă a tubului vascular înseamnă o sporire considerabilă a rezistenţei circulatorii. De aceea, în sectorul arterei oftalmice există o tensiune arterială relativ mare. În această privinţă, măsurătorile precise făcute asupra animalelor de experienţă au arătat că tensiunea din

Scanned with OKEN Scanner

artera oftalmică este numai cu circa 10 mm Hg mai mică decît tensiunea din carotidă şi chiar din aortă.

Forţa tensiunii arteriale scade însă cu 25 mm Hg de la prima bifurcaţie a arterei oftalmice (circa 25% din tensiunea globală), scăzînd progresiv pînă la nivelul ochiului, unde este egală cu 54 mm Hg; scăderea cea mai mare a tensiunii (30 mm Hg) o găsim însă numai la nivelul micilor arteriole retiniene.

Acest potenţial tensional corespunde întru totul raporturilor hemodinamice ale restului organismului, unde tensiunea arterială rămîne mare pînă la nivelul micilor arteriole şi precapilare, unde scade considerabil.

Totuşi, tensiunea capilarelor retinei, asupra cărora acţionează şi tensiunea oculară, este comparativ mai ridicată decît aceea din celelalte viscere, semănînd doar cu presiunea ridicată din glomerulii renali; tensiunea acestor capilare determină şi tensiunea mare din arteriolele retinei şi arteriolele renale.

„Este posibil — spune Lang — ca acest lucru să determine întrucîtva localizarea cu *predilecţie* a arteriolosclerozei la vasele renale şi retiniene (şi în special pe cele aferente)".

Se ştie că reţeaua capilară născută din vasele retinei formează două arcade: una externă, cu ochiuri mai strîmte, în stratul celulelor unipolare şi bipolare, alta internă, cu ochiuri mai largi, în stratul fibrelor optice şi al celulelor multipolare.

Astfel, numai partea cerebrală a retinei este vascularizată. Tot stratul neuro-epitelial este lipsit de vase. Rezultă de aci că straturile cerebrale lipsind în maculă, aceasta este lipsită de vase: vasele se opresc la marginea foveei, fără a-i atinge fundul (în spatele maculei însă, reţeaua corio-capilară este extrem de dezvoltată).

Intr-adevăr, este o lege generală, aproape fără excepţie, că reţeaua capilară nu pătrunde în epitelii; dar cum este posibilă nutrirea unui ţesut atît de important, în lipsa capilarelor? Circulaţia coroidiană asigură această nutriţie: celulele vizuale se scaldă în lichidele interstiţiale, ale căror schimburi se fac cu cele ale coroidei.

O particularitate a arterelor retinei este aceea că au pereţii mai subţiri în raport cu diametrul lor. Intr-adevăr, în timp ce raportul dintre grosimea pereţilor şi diametrul lumenului arterelor altor organe variază între 1:1,32 şi 1:2,45, pentru arterele fundului de ochi raportul este 1:4—1:7. Această situaţie este

Scanned with OKEN Scanner

asemănătoare cu cea a arterelor mici cerebrale, al căror raport este, în medie, 1:3,5.

Această similitudine între cele două rețele vasculare l-a ajutat pe Lang să demonstreze posibilitatea angiospasmului cerebral, prin comparație cu cel retinian, vizibil la oftalmoscop. Avînd în vedere acest fapt, problema dacă arterele cerebrale sînt susceptibile de spasme în boala hipertensivă, ținînd seama că stratul lor muscular este slab dezvoltat, nu se mai pune.

Lumenul arterei centrale a retinei, pe porțiunea dispusă în nervul optic, are un diametru de 0,1 mm și o tunică musculară bine dezvoltată, a cărei grosime este de aproape o cincime din diametrul său, adică circa 20 μ. Trecînd prin lama ciuruită a sclerei, deși lumenul nu scade mult, grosimea peretelui diminuă brusc la mai mult de jumătate (aproximativ 10 μ). Astfel, deși capacitatea de contracție — așa cum vom vedea — este neîndoielnică, este greu să determinăm fibre musculare în tunica medie a arterei retinei.

În privința nomenclaturii, Lang numește „arteră" numai artera centrală a retinei, cele patru ramuri ale ei le numește „prearteriole", iar ramificațiile acestora, „arteriole"

Altă noțiune anatomică ce trebuie avută în vedere, este vecinătatea celor două circulații sanguine ale globului ocular. Deși sînt atît de apropiate, cele două rețele intraoculare, retiniană și coroidiană, nu comunică între ele și nu împlinesc aceeași funcție: una, atașată circulației cerebrale — *circulația retiniană* — este adaptată hrănirii membranei nervoase oculare și nu are decît o singură poartă de intrare și una de ieșire; cealaltă — *rețeaua uveală* — asigură, prin capilaritate, irigarea celulelor epiteliului pigmentar și a primului neuron retinian, precum și conservarea oftalmotonusului, fiind imaginea circulației meningiene și avînd un sistem larg deschis cu mai multe porți de intrare și de ieșire.

În privința inervației proprii a vaselor retinei — ca și ale creierului — acest fapt a fost multă vreme contestat, unii autori considerînd vasele ca fiind pasive în fața modificărilor tensionale. Faptul era considerat necesar de acești autori, în vederea protecției țesuturilor nobile și vulnerabile din creier și retină.

Astăzi este dovedită bogata inervație a vaselor cerebrale și retiniene pînă la cele mai mici ramificații. În creier a fost pusă în evidență rețeaua vasomotorie care însoțește arterele bazei creierului, pătrunzînd pînă în cortex și nucleii centrali. Cît despre analizorul vizual, originea acestor fibre nu este exact precizată. Unele vin probabil din sinus, altele prin legături, fie din ganglionul oftalmic, fie din alte formațiuni gan-

Scanned with OKEN Scanner

glionare ale orbitei, cărora Mawas le-a arătat importanţa anatomică.

De altfel, existenţa reţelei nervoase vasculare retiniene este confirmată şi de realitatea clinică: într-adevăr, ar fi greu de înţeles spasmul arterelor retiniene în absenţa unei inervaţii proprii.

După o îndelungată experienţă în studiul circulaţiei retiniene şi encefalice, normale şi patologice, Bailliart a situat în fruntea lucrărilor sale principiul de a fi, în privinţa manifestărilor tensionale retiniene — şi în special în boala hipertensivă — „mai mult fiziologi decît anatomişti".

Marea calitate a oftalmoscopiei rezidă în aceea că ne ajută să ne orientăm asupra unui *anumit* fel de circulaţie sanguină; într-adevăr, circulaţia retiniană ne permite să cercetăm o reţea vasculară *locală* şi *terminală, în totalitatea ei* şi *în detalii,* ochiul fiind singurul organ unde o asemenea circulaţie poate fi bine studiată in vivo.

De asemenea, interesul studierii circulaţiei retiniene constă şi în asemănarea ei cu circulaţia cerebrală: ambele se află în interiorul unor cavităţi închise cu pereţi relativ inextensibili; ca şi arterele cerebrale, am văzut că arterele retinei îşi au originea, în cea mai mare parte, în carotida internă; ambele circulaţii prezintă caractere anatomice comune, *mai ales în calitatea lor de artere terminale;* în fine, ambele circulaţii sînt înconjurate de un mediu a cărui presiune este, în general, constantă şi cunoscută.

Bailliart şi colaboratorii (1952), pentru a demonstra experimental asimilaţia celor două circulaţii — cerebrală şi retiniană — au confruntat, *în aceeaşi experienţă şi simultan,* reacţiile celor două reţele: pe cîinele anesteziat cu cloral, aceşti autori au examinat în acelaşi timp, atît vasele cerebrale — prin gaura de trepan, la microscop, cît şi cele retiniene, oftalmoscopic pe globul imobilizat şi cu pupila midriatică. Aceste experienţe au demonstrat un paralelism fidel în reacţiile celor două reţele vasculare.

Identitatea de comportare a arterelor cerebrale şi retiniene ne face să considerăm că există o strînsă legătură funcţională între teritoriul cerebral şi cel retinian.

Legătura stă desigur şi la baza paralelismului evoluţiei, pînă la un anumit punct, al leziunilor celor două reţele vasculare.

Acesta este de altfel şi motivul pentru care, examinînd reţeaua arterială retiniană cu oftalmoscopul şi oftalmodinamometrul, o facem — în boala hipertensivă — cu scopul de a ne reprezenta starea circulaţiei cerebrale.

Scanned with OKEN Scanner

Reţeaua vasculară retiniană, departe de a fi un element static, este supusă influenţelor sistemului nervos. Capilarele sînt înconjurate de un plex nervos numit de Stöhr şi Ricker „reticulul terminal". De asemenea, fibrele simpatice şi parasimpatice se unesc, pentru a forma reţele periferice. În fine, chiar în ţesutul retinian se găseşte un neurosinciţiu ale cărui celule orizontale sînt situate la nivelul stratului de anse capilare.

Impulsurile nervoase nu provoacă numai fenomene vasomotorii, ci şi tulburări de metabolism tisular, ceea ce se traduce prin eliberare de substanţe vasoactive. Acestea acţionează la rîndul lor asupra tonusului, calibrului şi permeabilităţii micilor vase. Astfel — aşa cum arată Speranski — sistemul circulator al micilor vase este intermediarul dintre ţesuturi şi sistemul nervos.

Nu trebuie să uităm că funcţia vaselor mici este legată şi de aparatul circulator general, de reglarea sa nervoasă diencefalică şi că poate fi supus la influenţe directe şi indirecte ale psihicului.

Au fost demonstrate variaţiile tensiunii arterei centrale a retinei în faţa presiunilor sanguine generale, precum şi faptul că, deşi reacţia poate fi variabilă, există o permanentă tendinţă de a restabili echilibrul tensiunii arteriale locale în vederea unei bune funcţionalităţi.

Reglarea circulaţiei comportă deci o serie de reacţii reflexe: în urma unor excitaţii locale sau generale, elementele care constituie pereţii vaselor reacţionează, variind tonusul, calibrul şi permeabilitatea, dar în acelaşi timp se declanşează reacţii locale variate şi reacţii indirecte prin intermediul mecanismului neuro-hormono-tisular. Toate aceste reacţii tind spre o cît mai perfectă funcţionalitate a schimburilor nutritive retiniene.

Streiff (1950) conchide că „în nici un organ nu putem observa perfecta coordonare nervoasă, circulatorie şi tisulară, mai bine ca în ochi".

Lucrurile se petrec cu totul altfel cînd intră în joc excitaţiile nocive de diferite origini.

Reacţiile care se vor declanşa la nivelul circulaţiei retiniene nu vor mai fi trofice, ci distrofice, traducîndu-se prin eliberarea de substanţe vasoactive, care, în mod normal, nu participă la reglarea circulaţiei micilor vase. Intensitatea acestei reacţii distrofice la nivelul vaselor mici şi a ţesutului irigat depinde de durata şi intensitatea acţiunii nocive, motiv pentru care putem asista oftalmoscopic la atît de numeroase variaţii ale fundului de ochi hipertensiv. De asemenea, reacţia distrofică va duce la

o acumulare a produşilor de catabolism tisular, care, prin liberare de substanţe nocive, vor acţiona prin intermediul neurosincţiului şi al „reticulului terminal“ asupra pereţilor vaselor mici.

La rîndul lor, leziunile neuro-vasculare vor fi reversibile sau ireversibile, în raport cu concentraţia substanţelor nocive şi cu durata acţiunii lor. Tulburările funcţionale pot fi trecătoare sau prelungite; în ultimul caz vor da loc la alterări structurale. În boala hipertensivă, aceste alterări pot să nu fie multă vreme evidenţiate prin examenul oftalmoscopic, fiind prea discrete pentru mijloacele noastre de investigaţie, sau, dimpotrivă, putem surprinde alterări vasculare şi tisulare (edeme, exsudate, hemoragii) care pot dispărea, fiind deci încă reversibile.

Un fapt pe care îl vom mai aminti în cursul lucrării este acela că elementele lezionale retiniene din boala hipertensivă sînt aproape totdeauna morfologic analoge cu cele ale altor boli. Acest fapt clinic corespunde observaţiilor histologice, care cel mai adesea nu permit un diagnostic etiologic. Acest lucru nu este surprinzător, dacă ţinem seama că reacţia distrofică a unui ţesut este în raport direct cu structura sa, şi nu cu agentul cauzal al acestei reacţii. Faptul este valabil, şi pentru ţesutul retinian (vezi focarele exsudative albe, cenuşii, galbene), şi pentru leziunile vaselor retiniene (ateromatoza, scleroza, anevrismele, anastomozele arterio-venoase), modificări care nu au nimic specific bolii hipertensive.

Astăzi este cunoscută şi apreciată teoria lui G. F. Lang privitoare la acţiunea sistemului nervos asupra vaselor în boala hipertensivă; mecanismul acestei acţiuni pare a se manifesta prin tulburarea inervaţiei pereţilor vasculari, în sensul larg al cuvîntului (Arhanghelski 1952). Ca urmare a acestei tulburări de inervaţie trebuie socotite, atît îngustarea funcţională a vaselor retinei, cît şi gradul de pareză a peretelui vascular, care pot favoriza tromboza şi hemoragia, accidente foarte frecvente în boala hipertensivă. Toate aceste fapte permit explicarea părerii după care şi în al treilea stadiu al bolii hipertensive leziunile vasculare şi tisulare — ale fundului de ochi — nu sînt numai rezultatul unor leziuni strict secundare, pe terenul sclerogen vascular. Ele reprezintă probabil o tulburare de sine stătătoare, legată de starea troficităţii ţesuturilor, datorită tulburărilor de inervaţie vasculară: una dintre aceste manifestări se traduce prin însăşi modificarea permeabilităţii vasculare respective. Martori ai acestui proces patologic de modificare a permeabilităţii vasculare, propriu bolii hipertensive, sînt hemoragiile capilare ale retinei, precum şi acumularea de lichid în spaţiul subretinian.

III. Determinarea presiunii arteriale în trunchiul arterei centrale a retinei

Se ştie că, în stare normală, arterele retinei, observate pe suprafaţa papilei, par imobile. Iată de ce: arterele suportă constant presiunea sîngelui circulant; ele echilibrează această *presiune* prin starea de *tensiune* elastică a pereţilor arteriali, care este cu atît mai mare cu cît şi presiunea sîngelui circulant creşte, paralelismul lor permiţîndu-ne să afirmăm că, din punct de vedere practic, *presiunea* arterială şi *tensiunea* pereţilor arteriali nu descriu în fapt decît aceeaşi forţă, fiind deci noţiuni sinonime.

Tensiunea arterială minimă — „constanta" — este crescută în timpul sistolei cardiace; în acest moment, artera reacţionează printr-o dilataţie a pereţilor săi, dar, datorită însăşi tensiunii acestor pereţi, dilataţia este foarte slabă: pentru a o face evidentă, trebuie să suprimăm tensiunea în cauză.

Deci, dacă printr-un procedeu oarecare de compresiune, fie direct, fie indirect, obţinem acest lucru, dilataţia arterială devine evidentă. Ea va avea maximul de intensitate cînd se va exercita pe faţa externă a vasului o presiune egală cu presiunea „constantă" pe care o suportă artera pe faţa ei internă. În acest moment, pereţii arteriali aflaţi între două forţe în echilibru se dilată la maximum la sosirea undei sistolice. Prima pulsaţie reprezintă tensiunea „diastolică" retiniană. Bătăile lor nu vor înceta, dacă vom exercita o presiune progresivă pe arteră, decît dacă această presiune va deveni superioară tensiunii sistolice sau „maxima". În acel moment, orice reacţie arterială devine imposibilă.

Vibraţiile peretelui despre care vorbim sînt, atît cele care produc şi oscilaţiile în aparatul Pachon, cît şi cele pe care le auzim de metoda auscultatorie.

În oftalmologie nu putem să ascultăm pulsaţiile arterei centrale a retinei, dar avem privilegiul *de a le vedea.*

Ochiul, prin intermediul căruia observăm aceste artere, este el însuşi manşonul de experienţă sfigmomanometrică. Presiunea

asupra sa o exercităm cu ajutorul oftalmo-dinamometrului. Între măsurarea tensiunii arteriale retiniene şi brahiale, există o deosebire tehnică principială: în metoda oftalmoscopică, prin *compresiune* progresivă cercetăm valorile presiunii arteriale, întîlnind şi măsurînd întîi tensiunea diastolică, terminînd cu cea sistolică. În opoziţie, prin cercetarea tensiunii arterei brahiale — deoarece se exercită o *decompresiune* progresivă — măsurăm întîi valorile presiunii maxime (sistolice) şi terminăm prin a găsi valoarea presiunii minime (diastolice).

Un alt considerent care trebuie avut în vedere este că, prin metoda oftalmo-dinamometriei, exercităm presiunea asupra unui organ care posedă el însuşi o tensiune proprie (tensiunea oculară); de fapt, modificăm cu ajutorul dinamometrului tocmai această tensiune oculară, pe care, ca să spunem aşa, „o turtim" contra pereţilor arteriali, pentru a-i face să pulseze. Deci, în mod ideal, ar trebui să măsurăm această tensiune oculară, deoarece cifra ei reprezintă fidel contrapresiunea opusă curentului arterial pe care, cu ajutorul dinamometrului, căutăm a-l egala sau depăşi în măsurătorile noastre.

Cunoaşterea tensiunii oculare ar simplifica şi înţelegerea raportării cifrice a presiunii arterei retiniene la presiunea arterială generală. Într-adevăr, atît tensiunea oculară (oftalmotonusul), cît şi presiunea generală a sîngelui, sînt măsurate în clinică, în mm Hg; pe de altă parte, cifrele indicate de dinamometru în măsurarea presiunii arterei centrale a retinei sînt date în grame de apă. De aceea, cînd stabilim raportul retino-humeral, îl facem prin exprimarea unei fracţii, curioasă din punct de vedere matematic, împărţind grame de apă (tens. a.c.r.) la mm Hg (tens. gen.).

De asemenea, este uşor de înţeles că ne va trebui o anumită forţă dinamometrică, spre a influenţa de exemplu o tensiune oculară de 18 mm Hg, pentru a face să pulseze artera retinei, şi altă forţă — evident mai mică — pentru a compresa un glob cu o tensiune de 28 mm Hg, chiar atunci cînd tensiunea arterială retiniană este identică.

Deşi încercările experimentale, făcute cu scopul de a transforma grame de apă în mm Hg prin măsurători succesive de dinamometrie şi tonometrare pe pisici, au dus la anumite rezultate, stabilindu-se tablouri grafice de valori corespunzătoare (Magitot şi Bailliart), procedeul a rămas în mare parte neutilizat, din următoarele cauze:

1. Dificultăţile practice de a tonometra orice pacient, la care putem adăuga şi faptul că cifrele date de tonometrele uzual întrebuinţate nu sînt sigure.

Scanned with OKEN Scanner

2. Metoda transformării în mm Hg, avînd la bază numai experimentul pe animale, oferă ea însăşi, prin diferenţele anatomice vasculare şi volumetrice faţă de globii umani, indici aproximativi.

3. Experienţa clinică ne învaţă că cifrele date în grame de apă sînt, cu foarte mică aproximaţie, fidele variaţiilor presiunii arteriale retiniene, atunci cînd tensiunea intraoculară variază în limite fiziologice.

Metoda transformării în mm Hg şi a măsurării oftalmotonusului a fost folosită de noi în cercetările oftalmo-dinamometrice, în două categorii de cazuri: 1) ori de cîte ori ne-am aflat în faţa unei hipertensiuni oculare (glaucom); 2) cînd am constatat valori diferite ale tensiunii retiniene la un ochi faţă de celălalt; în aceste cazuri este indicată şi măsurarea tensiunii arteriale generale la ambele braţe.

În principiu, cifrele tensionale traduse în mm Hg după tabelele lui Magitot şi Bailliart, sînt cu puţin superioare celor exprimate în grame de apă.

Se poate afirma cu aproximaţie că dacă exercităm asupra scleroticii o apăsare de 25 g tensiunea intraoculară se ridică la cca. 35 mm Hg.

Înşişi Bailliart şi Magitot afirmă că dacă oftalmotonusul este normal, este suficient — cu aproximaţie — a adăuga 10 la cifra citită în grame, pentru a obţine în mm Hg cifra tensiunii modificate.

Tensiunea retiniană diastolică este, în mod normal, 25 g apă (30—35 mm Hg). Reamintim că cifra tensiunii arteriale minime (diastolice) reprezintă numărul de grame necesar să provoace, prin presiune, prima pulsaţie arterială (vezi fig. 2). Ea este în practică cifra cea mai folositoare dintre toate măsurătorile sfigmometrice, atît prin exactitatea, cît şi prin valoarea ei clinică şi biologică.

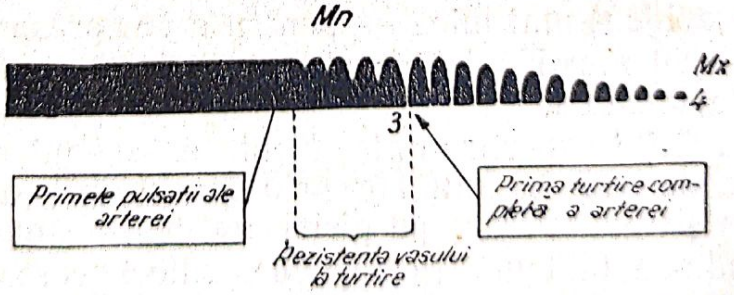

Mn = tensiunea diastolică (minima) retiniană corespunzînd primei pulsaţii arteriale;
Mx = tensiunea sistolică (maxima) retiniană corespunzînd ultimei pulsaţii arteriale.

Fig. 2. — Graficul pulsaţiilor arteriale retiniene în timpul dinamometriei.

Măsurarea tensiunii diastolice a arterei retinei la animalele în stare de veghe, ca şi la om, este mai puţin expusă la inexac-

tităţi decît tensiunea sistolică a aceleiaşi artere, întrucît presiunea mai slabă exercitată de pistonul aparatului (necesară provocării tensiunii diastolice) este perfect tolerată de pacient şi se lasă uşor citită oftalmoscopic.

Din această cauză, exprimarea tensiunii minime retiniene este de obicei unica cifră pe care oftalmologul o indică în buletinul pe care-l întocmeşte.

De un interes clinic mult mai valoros decît exprimarea simplă a tensiunii minime retiniene este, fără îndoială, stabilirea relaţiei în care se află tensiunea diastolică retiniană faţă de tensiunea diastolică generală.

Bailliart a demonstrat că tensiunea arterei retiniene (în mm Hg) reprezintă jumătatea valorii (exprimate tot în mm Hg) tensiunii arteriale generale. După acest autor, raportul tensiunii a.c.r. faţă de tensiunea generală este de 45 : 100 pentru tensiunea diastolică şi 54 : 100 pentru tensiunea sistolică.

Filatov şi Kaşuk au găsit raportul de 57 : 100 pentru coeficientul diastolic. Cifre apropiate sînt date de majoritatea autorilor pentru determinarea relaţiei tensionale retino-humerale.

Examinînd 283 de persoane normale, Streiff constată că tensiunea diastolică a a.c.r. exprimată în grame corespunde jumătăţii tensiunii diastolice generale exprimate în mm Hg. Autorul recomandă acest raport, sub următoarea formulă :

$$\text{tens. diast. art. ret. (în g)} = \frac{\text{tens. diast. gener. (mm Hg)}}{2} \pm 7\,g$$

în care cifra 7 reprezintă indicele de aproximaţie al formulei.

Deci se poate considera o hipertensiune sau o hipotensiune a arterei retinei, cînd cifra acesteia deviază cu circa ± 10 g de la valoarea calculată prin formula arătată mai sus.

În cursul examinărilor făcute ne-am condus după această indicaţie ; rezultatul acestor examene ne permite să afirmăm că raportul dintre tensiunea diastolică, reprezentată în grame de apă pentru tensiunea retiniană şi în mm Hg pentru tensiunea humerală, este într-adevăr corect.

Experienţele făcute pe animale narcotizate (iepure, pisică) au dovedit şi ele că tensiunea arterei retiniene măsurată în grame reprezintă 50% din tensiunea arterială generală.

Fritz susţine că valorile tensiunii a.c.r. normale diastolice şi sistolice sînt mai scăzute cu 45 mm Hg decît cele ale tensiunii arteriale generale şi că ar fi preferabil să se exprime relaţia retino-humerală printr-o simplă diferenţă (scăzînd valoarea tensiunii a.c.r. din tensiunea generală) şi nu sub forma unei fracţiuni.

Sobanski raportează tensiunea diastolică a a.c.r., faţă de tensiunea humerală, sub forma de 1 : 1,4 (1,5), iar cea sistolică

Scanned with OKEN Scanner

1 : 1,3. Uyemura și Suganuma găsesc, cu aparatul lor, raportul de 0,35 : 0,61.

Streiff calculează comparativ toate raporturile date de diverși autori, sub formă de procente, constatînd că tensiunea diastolică retiniană este confirmată — în medie — ca reprezentînd 50% din tensiunea arterială generală.

Astfel, păstrarea echilibrului tensional retino-humeral, în condițiile stabilite mai sus (50 : 100 ± 10), reprezintă starea normală de „concordanță" a tensiunii sau, ceea ce se numește în clinică, „armonie tensională".

Tensiunea retiniană maximă este mult mai puțin importantă din punct de vedere clinic și de aceea este foarte rar măsurată. Ea este în mod normal în jurul a 60—70 g de apă și se traduce oftalmoscopic prin încetarea pulsațiilor arteriale sub compresiunea dinamometrului (fig. 2). Raportul de concordanță tensională retino-humerală maximă este stabilit de Bailliart prin raportul 0,54 : 1 ; acest raport este mai puțin constant și deci mai lipsit de conținut decît cel al presiunii minime.

Astfel, dacă nu putem depista o hipertensiune retiniană diastolică, acest lucru este mai puțin probabil în privința tensiunii maxime ; invers, dacă o hipertensiune diastolică retiniană pune în evidență o discordanță retino-humerală, este inutil a mai căuta o confirmare în cercetarea tensiunii sistolice retiniene.

Totuși, și determinarea tensiunii arteriale sistolice poate avea o valoare practică : în anumite stări patologice, tensiunea diferențială retiniană (între tensiunea arterială retiniană diastolică și cea sistolică) poate fi mărită sau, mai rar, diminuată.

Astfel, o tensiune diferențială retiniană mărită poate fi întîlnită în traumatismele craniene, în boala Raynaud, în boala Basedow și în insuficiența aortică.

De asemenea, în cazul hipertensiunilor retiniene solitare (Espildora Luque) putem întîlni o ridicare a tensiunii maxime retiniene, însoțită de o minimă puțin sau de loc ridicată.

În fine, coborîrea *unilaterală* a tensiunii sistolice retiniene poate indica (după L. Nigro și alții) posibilitatea unei obliterări arteriale în sistemul carotidian.

Tensiunea retiniană medie este situată între cele două tensiuni, minimă și maximă, în mod normal mult mai apropiată de cea minimă. Importanța cercetărilor recente făcute asupra tensiunii medii în economia generală a organismului, ne-au făcut să apreciem cu mult interes măsurarea și interpretarea acestei presiuni, pe plan oftalmoscopic.

Cînd exercităm asupra ochiului o presiune crescîndă cu dinamometrul, pulsația arterei, la început mai slabă, devine din ce în ce mai amplă, atinge un maximum de amplitudine, apoi des-

Scanned with OKEN Scanner

creşte în intensitate pînă dispare (fig. 2). De altfel, acelaşi lucru îl întîlnim şi în metoda oscilometrică, la nivelul humeralei. Momentul amplitudinii maxime a pulsului retinian provocat reprezintă tensiunea arterială mijlocie. În acel moment, artera se turteşte complet în timpul diastolei, pentru a se redeschide în timpul sistolei (fig. 3).

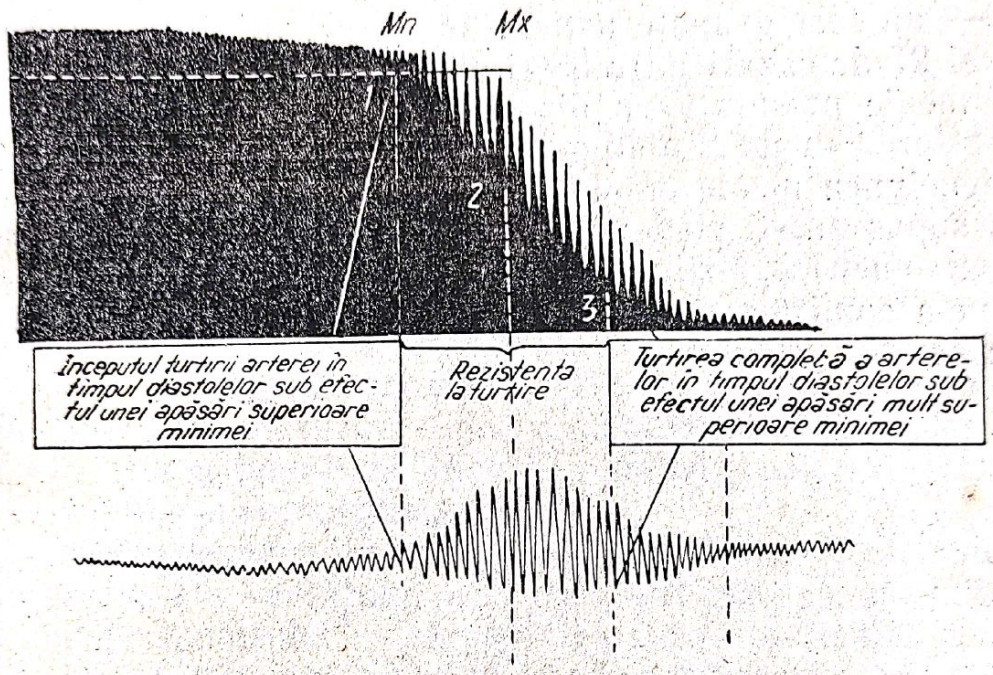

Fig. 3. — Graficul pulsaţiilor arterei retiniene şi curba pletismo-oscilografică.

Între prima pulsaţie (tensiunea minimă retiniană) şi pulsaţia cea mai amplă (tensiunea medie retiniană), mişcarea activă a arterelor este o mişcare de *contracţie,* care se produce exclusiv în timpul diastolei, în timp ce între tensiunea medie şi tensiunea maximă, mişcarea pulsatilă este o mişcare de *dilataţie* şi se produce numai în timpul sistolei. Astfel, momentul apariţiei amplitudinii maxime a pulsului este subliniat de faptul că bătăile nu mai sînt mişcări de contracţie, ci devin mişcări de dilataţie.

La un om normal, tensiunea medie este cu circa 10 g apă mai mare decît tensiunea diastolică retiniană (adică 35 g apă); bineînţeles, vom ţine seama de acelaşi corectiv de aproximaţie de $\pm$ 10.

Tensiunea medie reflectă într-o mare măsură starea tonusului arterelor mici (Razumov, Levitan şi alţii). După datele culese din literatură, tensiunea arterială medie este, în condiţii fiziologice, o valoare constantă ca şi metabolismul bazal, echilibrul acido-bazic etc. (Vaquez, Iaroţki, Razumov). După datele lui Razumov, la persoanele sănătoase tensiunea arterială me-

die nu se modifică nici chiar sub influența eforturilor fizice, a injecțiilor cu adrenalină, stricnină și alte substanțe. În mod normal, tensiunea arterială medie nu depășește 120 mm Hg (la humerală), indiferent de vîrstă.

Urmărind, în cadrul Policlinicii studențești și B.R.P.R., măsurarea tensiunii medii a arterei centrale a retinei, am ales un grup „de control" de 45 de persoane sănătoase, care — după vîrstă — au fost grupate astfel: 18 cazuri în vîrstă de 20—45 de ani și 27 de cazuri între 55 și 65 de ani. În primul grup, tensiunea medie măsurată cu dinamometrul Bailliart cu cadran a fost constantă în jurul a 40 g apă, în timp ce în cel de-al doilea grup, tensiunea medie era în jurul a 45 g apă.

Am supus acești pacienți la diferite probe de efort. Măsurarea dinamometrică, înainte și după probele de efort, a tensiunii medii ne-a confirmat invariabilitatea tensională retiniană medie în fața acestor probe.

Scanned with OKEN Scanner

IV. Indicații asupra tehnicii oftalmo-dinamometriei

Aparatul pe care l-am utilizat pentru măsurătorile sfigmoscopice este oftalmo-dinamometrul model Bailliart; mecanismul său de funcționare este dintre cele mai simple, bazîndu-se pe forța unui resort în spirală, cuprins în cavitatea tijei aparatului. Resortul împinge un cilindru gradat în grame de apă, unitate în care este măsurată tensiunea vaselor retinei. Resortul aparatului este acționat de un buton metalic convex, care servește de suprafață comprimantă.

Pe un grup separat de bolnavi am folosit toate cele trei modele originale ale aparatului Bailliart, atît cele cu gradația înscrisă pe tija aparatului — cu sau fără buton de fixație — cît și modelul cu cadran, asemănător dinamometrului pentru flexorii palmari. Am dat preferință acestui din urmă model, considerîndu-l cel mai precis și mai ușor de manevrat (fig. 4); cu el am efectuat toate măsurătorile cazuisticii noastre. Din comparațiile făcute cu celelalte modele, cifrele acestui aparat sînt totdeauna mai mari cu circa 3—5 g apă. Acest lucru se datorește probabil și greutății sale superioare.

În orice caz, din practică am ajuns la concluzia că oricare ar fi modelul întrebuințat, este bine ca același bolnav să fie dinamometrizat totdeauna de *același medic,* care să folosească totdeauna *același aparat* și *aceleași condiții de tonometrizare;* numai astfel cifrele obținute își vor păstra o valoare comparativă exactă.

Tehnica simplă a sfigmoscopiei cere o anumită obișnuință din partea celor ce o practică. Acest lucru este ilustrat și de faptul că cifrele obținute de începători sînt aproape totdeauna mai mari decît în realitate.

Vom semnala cîteva elemente de care trebuie să ținem seama în practica curentă a oftalmo-dinamometriei.

În mod normal, la o persoană echilibrată, examenul este nedureros, făcînd inutilă orice anestezie conjunctivală prealabilă. De ce credem că anestezia conjunctivei este — în cele mai multe

cazuri — inutilă ? Pentru că ceea ce unii pacienţi au resimţit neplăcut, era mai puţin atingerea butonului instrumentului, decît presiunea — uneori mare şi deci puţin mai prelungită — care trebuie exercitată pentru apariţia pulsului retinian ; or, această senzaţie de presiune nu poate fi suprimată printr-o simplă anestezie conjunctivală. Numai în unele cazuri, în decursul experimentului nostru, anestezia a fost necesară, fiind de fiecare dată vorba de paciente în vîrstă şi cu psihic labil. În aceste cazuri am întrebuinţat cocaină 4% în instilaţii.

Oftalmo-dinamometrul lui Bailliart

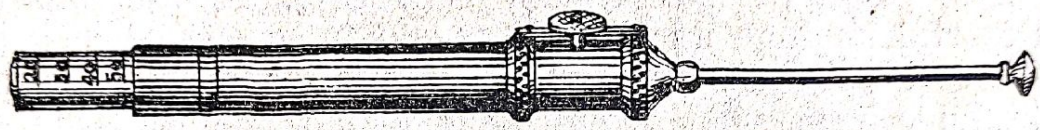

Dinamometrul lui Bailliart. Model cu buton de fixare

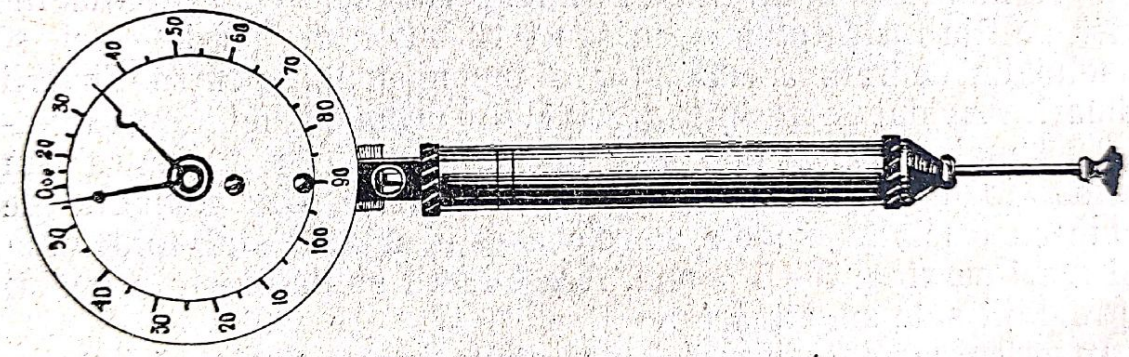

Oftalmo-dinamometrul lui Bailliart. Model cu cadran

Fig. 4. — Diferite modele de oftalmo-dinamometre.

În rest, examinarea este cu totul inofensivă ; excepţional s-au descris provocări de reflexe oculo-cardiace cu accidente cardiace după mai multe măsurători succesive în aceeaşi şedinţă. De altfel, tonometrarea repetată la intervale foarte scurte este cu totul contraindicată, în aceste cazuri putîndu-se încă de la a doua încercare obţine cifre eronate, superioare primei încercări.

Măsurarea dinamometrică trebuie efectuată cu gesturi sigure şi rapide ; o dinamometrizare corect şi exact făcută, permiţînd observarea tensiunii diastolice arteriale, a tensiunii medii şi a indicelui lui Fritz, poate şi trebuie efectuată în cca. 7—10 se-

cunde. Prelungirea timpului de tonometrare reprezintă un izvor sigur de greşeli, din următoarele cauze :

1. Conduce la scăderea oftalmotonusului.

2. Produce o stază sanguină mai ales la nivelul plexurilor vasculare ale coroidei.

Aceşti doi factori vor duce la o supraestimare a cifrelor presiunii arteriale retiniene. În aceasta se pare că constă de altfel o eroare frecventă a cifrelor dinamometrice obţinute de începători.

3. Poate produce scăderea tensiunii arteriale generale — reflex Aschner — rezultatele devenind astfel greşite, în funcţie de faptul dacă tensiunea se măsoară în momentul în care scade în artera humerală sau în artera centrală a retinei (Lang).

Corecta aplicare a aparatului rămîne însă cheia obţinerii unor cifre reale : locul de elecţie se află pe conjunctiva bulbară, puţin înapoia inserţiei dreptului extern, cam la 1 cm în afara limbului sclero-corneean, avînd grijă ca aparatul să aibă o asemenea poziţie, încît să cadă perpendicular pe tangenta punctului de aplicaţie. De asemenea, aparatul va fi aplicat pe glob cu în-

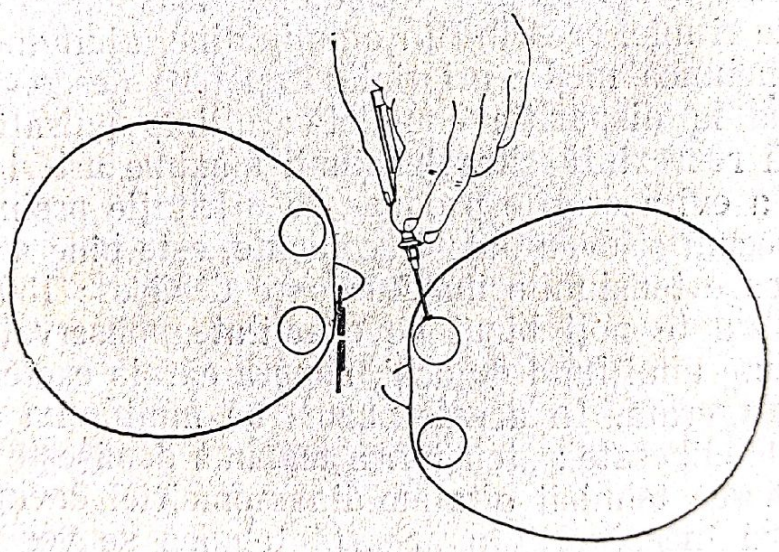

Fig. 5. — Schema măsurării presiunii arteriale cu dinamometrul.

treaga suprafaţă de contact a tijei sale (fig. 5). Orice abatere de la aceste ultime două indicaţii poate modifica grosolan rezultatul dinamometriei. Dacă aplicarea nu este corectă, aparatul alunecă către fundul de sac conjunctival, neapăsînd decît cu marginea butonului terminal, ceea ce falsifică rezultatele : într-adevăr, trebuie să nu uităm principiul hidrostatic că „presiunea transmisă printr-un lichid (conţinutul globului) este proporţională cu suprafaţa presoare".

O dată aparatul aplicat, tehnica devine foarte simplă : cu ajutorul oftalmoscopului observăm vasele retiniene, şi anume numai pe cele care se află pe aria papilară. În mod normal, arte-

rele retiniene observate par imobile, pulsul arterial spontan nefiind aparent decît în cazurile în care tensiunea oculară este egală cu tensiunea diastolică arterială. De aceea, aceste cazuri de puls arterial spontan sînt frecvent întîlnite în hipertensiunea oculară (glaucom) sau în hipotensiunea arterială generală diastolică (insuficienţă aortică, anemii grave, sincopă etc.).

Dinamometrul fiind aplicat, îi vom imprima o mişcare de apăsare, progresivă şi continuă: astfel, vom vedea — cînd tensiunea oculară va deveni egală cu tensiunea diastolică a arterei retiniene — producerea primei pulsaţii arteriale: acesta este momentul în care dinamometrul înregistrează tensiunea minimă (diastolică) a arterei centrale a retinei. Vom avea grijă să diferenţiem această primă veritabilă pulsaţie — care este urmată de bătăi ritmice — de vibraţiile (fremismente) arteriale care, ca şi la aparatul Pachon, preced prima pulsaţie reală. Pulsul arterei centrale a retinei, provocat prin dinamometrie, se numeşte în mod curent „puls provocat", spre deosebire de pulsul arterial spontan despre care am vorbit.

Continuînd compresiunea dinamometrică, pulsul o dată apărut, va bate ritmic, crescînd în amplitudine, ajungînd la un maximum (tensiunea medie arterială), apoi va descreşte în amplitudine, pînă la dispariţia completă; ultima pulsaţie veritabilă înregistrată reprezintă cifra tensiunii maxime arteriale.

Pentru a evita erorile produse de o iritaţie prelungită şi neplăcută, precum şi eventualele accidente, este bine a nu se căuta să se măsoare tensiunile maxime care depăşesc 130 g apă; de altfel, nici nu te poţi bizui pe exactitatea observaţiei oftalmoscopice făcute unui fund de ochi, asupra căruia exercităm o compresiune exagerată. În aceste cazuri ne mulţumim a consemna în buletinele eliberate: „tensiunea maximă depăşeşte 130 g apă".

Deprinderea tehnicii oftalmo-dinamometriei devine uşoară şi exactă, dacă începătorii în această tehnică se vor deprinde în prealabil a „tonometra" digital pacienţii cărora le examinează fundul de ochi.

Cîteva exerciţii de acest fel, constînd din apăsarea cu ajutorul indexului a regiunii temporale a globului — prin intermediul pleoapei — vor familiariza pe observator cu datele tehnice utile în vederea măsurătorilor viitoare cu ajutorul aparatului Bailliart.

Există şi un procedeu entoptic, prin care se pot examina propriile pulsaţii provocate de arterele retinei, dînd posibilitatea să se măsoare cu uşurinţă propria tensiune arterială retiniană. Iată metoda: apăsînd cu pulpa indexului sau cu butonul aparatului dinamometric pe regiunea externă a globului, prin intermediul comisurii externe, se vede la un moment dat (în afara fos-

Scanned with OKEN Scanner

fenelor circulare obişnuite) puţin în afara punctului de fixaţie pe care-l urmărim, şi pe acelaşi plan orizontal cu el, într-o zonă de circa 15°, o stea formată de linii ondulate pornind toate dintr-un punct central. Este o imagine intermitentă explozivă, liniile fiind cînd luminoase, cînd întunecate, bătînd sincron cu pulsul radial. Ea corespunde tensiunii diastolice retiniene.

Unul din factorii principali de eroare, în măsurătorile oftalmo-dinamometrice, rămîne însă *starea emotivă* a pacientului, în special la bolnavii hipertensivi. Ea este cauzată de preparativele de examen, de camera obscură, dar mai ales de importanţa exagerată pe care pacienţii o dau pericolelor pe care le consideră legate de modificările fundului de ochi, examen pe care îl fac uneori pentru prima oară în viaţă. Oricum, un bolnav hipertensiv este de obicei labil şi anxios şi reacţionează uneori violent în faţa acestei emoţii negative: de aceea, amplitudinea variaţiilor tensionale poate fi uneori remarcabilă. Pentru aceasta, este bine ca pacientul să fie pregătit lămurindu-l asupra faptului că examenul oftalmo-dinamometric este inofensiv. De asemenea, pentru a nu ajunge la stabilirea unui coeficient retino-humeral eronat, este bine ca, în acelaşi timp sau imediat după tonoscopie, să se ia şi tensiunea arterială humerală: în acest fel nu se riscă decît înregistrarea unor variaţii paralele în ambele măsurători, raportul rămînînd astfel corect stabilit. De asemenea, unii autori dinamometrizează în doi timpi, adică repetă măsurătoarea a doua oară la cca. 15 minute după prima măsurătoare.

Ametropiile şi tensiunea arterei centrale par a se găsi într-un oarecare raport, diferit interpretat de diverşi autori. Ascher a obţinut la miopi de — 28 dioptrii şi hipermetropi de + 12 dioptrii (dtr.) aceleaşi valori ca şi la emetropi. Dimpotrivă, Espildora Luque a găsit la 50 de miopi numai de şase ori o presiune arterială retiniană normală; la ceilalţi miopi, chiar la cei cu miopii mici (—2 dtr.), a găsit cifre mai ridicate. Zamorani (1952) a urmărit măsurătorile dinamometrice pe 100 de cazuri de miopie forte, dintre care 50 erau hipotensivi generali: el a găsit hipertensiunea arterei retiniene în 63% din cazuri; de asemenea, gradul hipertensiunii era în raport direct cu gradul miopiei şi gravitatea leziunilor fundului de ochi.

La Policlinica studenţească am măsurat tensiunea arterei retiniene la 15 studenţi hipermetropi normotensivi între +5 şi + 10 dtr.: de 14 ori tensiunea a.c.r. a fost normală; un singur caz prezenta o uşoară mărire a tensiunii retiniene, care era de 45 g (tensiunea generală minimă 65 mm Hg).

De asemenea, am măsurat tensiunea a.c.r. la 55 de studenţi miopi normotensivi: 20 de cazuri cu miopii între —1 şi —4 dtr.; 20 de cazuri cu miopii de —4 şi —7 dtr.; 15 cazuri cu miopii

Scanned with OKEN Scanner

între —7 şi —25 dtr. În prima grupă toate cazurile aveau tensiunea arterei retiniene normală şi concordanţă tensională retino-humerală. În grupa a doua, la două cazuri din zece am găsit o tensiune uşor crescută, variind între 45 şi 50 g (corespunzînd unor tensiuni de 120/60 şi 135/70 mm Hg). În grupa a treia, şapte cazuri prezentau tensiuni retiniene ridicate; dintre acestea, cinci corespundeau unor miopii de peste 15 dtr., cu leziuni ale fundului de ochi. Hipertensiunile retiniene au variat între 50 şi 60 g (tabelul 2).

Toate cazurile cu hipertensiunea arterei centrale a retinei, din aceste grupe, au fost revăzute de două şi chiar de trei ori: toate măsurătorile au dat aceleaşi cifre. Este drept că pe ochi cu miopie forte şi cu deficite de transparenţă vitreană, măsurătorile dinamometrice sînt oarecum dificile. În orice caz, observaţiile noastre constată posibilitatea găsirii unor cifre tensionale retiniene crescute, proporţionale cu gradul miopiei în cauză. Din această cauză, în cazurile bolii hipertensive cu miopie peste 7 dtr., este bine, în cazul cînd găsim cifrele tensiunii retiniene crescute, să facem rezervele necesare.

Tabelul 2

Nr. cazuri	Gradul ametropiei	Hipertensiunea a.c.r. (în%)
20	—1 la —4 dtr.	0
20	—4 la —7 „	10
15	—7 la —25 “	46,66
15	+5 la +10 “	6,66

Luînd în consideraţie cele de mai sus, este recomandabil ca interpretarea valorilor rezultate din măsurători efectuate asupra miopiilor forte să fie făcută sub rezervă.

Unii autori au susţinut că şi *astenopia,* fie acomodativă, fie musculară, poate determina o uşoară hipertensiune retiniană. Nu am putut verifica exactitatea acestei afirmaţii.

Scanned with OKEN Scanner

V. Variații tensionale retiniene în cursul bolii hipertensive

A. *Variațiile tensiunii arteriale diastolice retiniene în boală hipertensivă*

Este demonstrat, pe baza cercetărilor clinice și experimentale, că tensiunea arterială retiniană diastolică (exprimată în grame de apă) corespunde — în mod normal — jumătății tensiunii diastolice generale (măsurate în mm Hg), conform formulei:

$$\text{Tensiunea art. diast. retiniană} = \frac{\text{tensiunea diast. humerală.}}{2}$$

Practic, se socotește că este necesară o deviere *de cel puțin* ± *10 g* din partea tensiunii diastolice retiniene, pentru a putea face posibilă afirmația unei devieri de la normal a raportului sus menționat.

Deci, atît timp cît cifrele tensionale — retiniene și humerale — măsurate se mențin în cadrul formulei tens. a.c.r. $= \frac{\text{tens. humer.}}{2} \pm 10$, putem vorbi despre un echilibru între aceste cifre tensionale, care realizează ceea ce numim în limbajul clinic, o *„concordanță" sau „armonie" tensională.*

Este de remarcat că această regulă își menține valoarea și în nenumărate cazuri patologice de creștere sau scădere a tensiunii arteriale generale. În boala hipertensivă, constatarea unei asemenea hipertensiuni concordante poate furniza una dintre probele demonstrative ale existenței unui echilibru în regimul tensional general și a unei anumite stări de adaptare a organismului în fața hipertensiunii arteriale.

În opoziție cu această stare de „concordanță" a tensiunii retiniene față de tensiunea generală sînt cazurile în care tensiunea retiniană deviază peste ±10 g de la cifra coeficientului de 0,50.

Această stare, în care echilibrul tensional normal retino-humeral este rupt, se numeşte „discordanţă“ sau „dizarmonie“ tensională.

În cursul bolii hipertensive, starea de „discordanţă tensională“ poate fi întîlnită sub trei aspecte :

1. Discordanţa tensională „absolută“ („solitară“)

Cînd coeficientul retino-humeral este modificat prin creşterea patologică şi solitară a tensiunii arterei retinei, în timp ce tensiunea arterială humerală rămîne în limite normale, avem de-a face cu o „discordanţă tensională absolută“ sau „hipertensiune retiniană absolută“ („solitară“).

În unele cazuri, această hipertensiune arterială retiniană solitară poate fi stadiul precursor al unei hipertensiuni generale, evoluţia bolii hipertensive traducîndu-se asupra organismului, în general, şi asupra retinei, în special, printr-o succesiune de faze ale căror simptome pe plan retino-carotidian preced pe cele pe plan general. Astfel, uneori, această hipertensiune arterială cefalică, cu discordanţă tensională „absolută“ („solitară“), poate fi în aparenţă, prima etapă a bolii hipertensive care, mai tîrziu, se va generaliza la întreg arborele arterial.

După Espildora Luque şi alţii, acest tip de hipertensiune arterială, limitată la sectorul carotidian, poate constitui în alte cazuri un sindrom circulator regional, o adevărată hipertensiune cefalică segmentară (regională), controlabilă numai prin tehnica oftalmo-dinamometriei.

În fine, mai putem întîlni hipertensiunea cefalo-retiniană ca un reziduu de hipertensiune cefalică prelungită, la bolnavii cu hipertensiune aşa-zisă oscilantă (vezi faza de hipertensiune instabilă, „neurogenă“, a lui Lang).

La policlinica B.R.P.R. am identificat un caz de hipertensiune retiniană solitară.

Obs. nr. 21 (decembrie 1952) : N.P., 51 de ani, funcţionar, suferind de cefalee cu predominanţă occipitală — fără orar — de aproape un an. Acuză „muşte zburătoare“ şi zgomote surde în urechi aproape continue, de aproape 2 săptămîni ; de asemenea, scurte obnubilări trecătoare, însoţite de ameţeli moderate.

Examenul neurologic : negativ ; examenul clinic general : normal ; radiograma inimii : uşoară hipertrofie ventriculară stîngă ; ECG : normală ; tensiunea arterială generală : oscilantă, între 135/70 şi 140/75 mm Hg ; examenul ocular : negativ ; fundul de ochi : modificări aproape imperceptibile de reflex şi calibru arteriolar ; presiunea retiniană : oscilaţii diastolice 50—55 g şi sistolice 100—110 g. Timp de 4 luni pacientul a revenit de cinci ori la control, situaţia rămînînd în tot acest răstimp neschimbată.

Am încadrat cazul descris în grupa hipertensiunilor solitare retiniene, premergătoare unei hipertensiuni generalizate, deoarece

Scanned with OKEN Scanner

după 8 luni, pacientul a revenit la consultaţie, prezentînd de data aceasta oscilaţii de hipertensiune generală tipică stadiului „neurogen“ (variaţii între 145/85 şi 175/100 t.a.h.). De data aceasta, tensiunea retiniană = 60 minima şi 115 maxima : coeficientul retino-humeral uşor discordant.

Trebuie subliniat, de asemenea, că uneori hipertensiunea retiniană „absolută“ demonstrată la nivelul retinei cu ajutorul dinamometriei este de tip „sistolic“ predominant, cu o tensiune diastolică retiniană puţin sau de loc ridicată. De asemenea, este compatibilă, atît cu prezenţa unei stări vasculare retiniene normale, cît şi cu modificări topografice dintre cele mai grave ale fundului de ochi.

2. Discordanţa tensională de tip „invers“

În cursul bolii hipertonice se poate întîlni şi o rupere „inversă“ a raportului tensional : în prezenţa unei tensiuni arteriale generale ridicate, tensiunea retiniană, care pînă atunci era concordantă sau relativ crescută, o găsim, brusc, coborîtă cu peste 10 g faţă de coeficientul normal stabilit. În faţa acestei situaţii trebuie să diferenţiem cazurile cînd această hipotensiune retiniană este *unilaterală* sau *bilaterală.*

Dacă manifestarea este unilaterală, cauza este de obicei de natură locală, datorindu-se unei obstrucţii carotidiene în segmentul proximal (anterior) al arterei.

În cazul bilateralităţii, cînd hipotensiunea retiniană succede brusc unei creşteri prelungite a tensiunii locale, acest fapt indică o slăbire a tonusului arteriolar sau, mai frecvent, o dilatare bruscă a reţelei capilare, care nu mai poate suporta hipertensiunea la care este supusă.

Valoarea acestei tensiuni discordante „inverse“ în cadrul bolii hipertensive nu este reală decît în cazurile în care ea se instalează fără accident cardiac şi fără scăderea tensiunii arteriale generale ; de asemenea, ea îşi pierde valoarea cînd se instalează progresiv, în acelaşi timp cu obliterarea arterei retiniene.

Schiff-Wertheim consideră că depistarea „hipotensiunii retiniene“ în boala hipertensivă este deosebit de valoroasă, mai ales la persoane sub vîrsta de 50 de ani, „la care constituie un semnal de alarmă important şi poate să se manifeste ca un prim semn al sindromului exsudativ, care va da naştere tabloului de retinopatie hipertensivă“.

Valoarea terapeutică a depistării acestui tip particular de discordanţă este de prim ordin : ea contraindică vasodilatatoarele energice, punctiile rahidiene, schimbările bruşte de poziţie, operaţiile chirurgicale pe simpatic.

Scanned with OKEN Scanner

Valoarea prognostică a acestui semn constă în aceea că va concentra toată atenţia clinicianului asupra posibilităţii — chiar a iminenţei — unei complicaţii encefalice apropiate.

Am cunoscut un caz, care nu face parte din statistica noastră, în care pacientului i s-a eliberat un buletin oftalmoscopic cu concluzii favorabile, deoarece, fiind hipertensiv (t.a.h. 200/110), oftalmologul i-a constatat o scădere marcantă a tensiunii retiniene, de la 75 g la 40 g, de la un examen la altul, la un interval de o săptămînă. După 2 zile de la ultimul examen oftalmologic, pacientul face tulburări cerebrale, manifestate printr-o afazie tranzitorie şi o tromboză a venei centrale a retinei ochiului stîng, în timp ce tensiunea arterială generală continuă să rămînă ridicată (minima = 110 mm Hg).

Neglijînd, pe de o parte, a măsura comparativ tensiunea arterială generală, iar pe de alta, interpretînd scăderea tensiunii retiniene drept o ameliorare simţitoare a tensiunii cefalo-retiniene, examenul oftalmologic a interpretat greşit drept favorabilă această discordanţă tensională de tip „invers", care are prognostic nefavorabil.

Spre deosebire de severitatea prognostică a acestor cazuri de „discordanţă tensională" inversă, unii autori (Bidault 1951, Lobstein 1953 ş.a.) menţionează existenţa unui alt tip tonoscopic în această categorie, cu semnificaţie mult mai favorabilă. Este vorba, în general, de femei în jurul vîrstei de 50 de ani, care prezintă de la început o hipotensiune retiniană cu hipertensiune arterială generală. Formula traduce în aceste cazuri menţinerea unei rezistenţe normale periferice în circulaţia cefalică, fie că există un grad de vasodilataţie a arteriolelor cerebrale, fie că se produce o derivaţie efectivă în carotida externă.

3. Discordanţa tensională „relativă"

Cînd în faţa unei tensiuni arteriale generale patologic crescute, tensiunea retiniană creşte disproporţionat mai mult (peste 10 g faţă de coeficientul cunoscut), dezechilibrul tensional astfel creat poartă numele de „discordanţă tensională relativă" sau „disarmonie tensională relativă". Presiunea crescută a retinei o numim hipertensiune retiniană relativă. Dintre formele de discordanţă tensională, aceasta fiind cea mai frecvent întîlnită în cursul bolii hipertensive, vom insista mai mult asupra importanţei sale.

Cunoaşterea interpretării variaţiilor tensionale retiniene şi a indicelui retino-humeral reprezintă, pentru oftalmolog, o călăuză cu ajutorul căreia el poate găsi adesea cu uşurinţă drumul spre diagnosticul şi prognosticul bolii hipertensive.

Scanned with OKEN Scanner

Oricare ar fi evoluția manifestărilor retiniene ale bolii hipertensive, ele parcurg în evoluția lor un stadiu inițial „compensat", cu modificări reversibile, și altul „decompensat", cu modificări ireversibile (Schiff, 1952). Desigur că ceea ce ne interesează în primul rînd, din punct de vedere curativo-profilactic, este depistarea bolii în faza ei inițială, reversibilă și compensată. Or, după cum vom vedea, aceste faze sînt sărace, atît în semne generale, cît mai ales în semne retiniene. Această sărăcie simptomatică a fundului de ochi oferă variațiilor tensionale retiniene patologice o semnificație cu atît mai mare în cazurile în care interpretarea lor poate fi elocventă.

Pentru stadiul inițial al bolii hipertensive este caracteristic faptul că tensiunea arterială generală se ridică periodic: chiar în formele de hipertensiune „constantă", tensiunea poate coborî, uneori, pînă la nivelul normal. În acest timp, modificările organice viscerale lipsesc aproape regulat: de asemenea, și modificările organice ale fundului de ochi, care de multe ori în aceste stadii poate apărea indemn (Arhanghelski, Bailliart, Batarciukov ș. a.) sau, după constatarea altora, poate prezenta doar spasme arteriolare trecătoare și de scurtă durată (Saburov, Krasnov, Vilenkina). Astfel, variația patologică tensională a arterei retiniene poate reprezenta uneori *unicul* semn al unei hipertensiuni pînă atunci necunoscută sau poate fi singurul martor al gravității unei hipertensiuni pînă atunci bine suportată.

De asemenea, ruperea echilibrului tensional retino-humeral, indicînd „încărcarea" patologică a rețelei carotidiene, poate semnala pornirea bolii hipertensive pe panta unei evolutii periculoase.

Aproape toți autorii moderni afirmă că măsurarea tensiunii în vasele retinei are prioritate față de metodele obișnuite oftalmoscopice, prin faptul că permite să se constate primele manifestări ale bolii hipertensive.

De asemenea, sînt frecvente cazurile în care tensiunea retiniană crescută poate apărea înaintea oricărei manifestări angiopatice a fundului de ochi (V. P. Filatov, Fradkin ș. a.). Charles Thomas arată că măsurarea sfigmoscopică a tensiunii a.c.r. poate descoperi hipertensiunea retiniană în 23% din cazurile lipsite de alte semne oftalmoscopice și în 60% din cazurile cu semne foarte fine.

Toate aceste date se opun părerilor lui Lang și Belonogova, după care creșterea indicelui retino-humeral nu ar fi rezultatul unei hipertensiuni regionale carotidiene, ci un fenomen obligatoriu în cursul creșterii tensiunii arteriale. În ce ne privește, în urma cercetărilor făcute asupra cazurilor noastre am re-

marcat că, oricare ar fi mecanismul şi explicaţia ruperii raportului retino-humeral, toate aceste cazuri au corespuns unor forme cu evoluţie gravă (sau în curs de agravare), indiferent care a fost stadiul sau forma bolii hipertensive în cauză.

Rîvkin (1949), căutînd indicatori pentru stadiul iniţial al bolii hipertensive, situează cercetarea şi interpretarea tensiunii retiniene în centrul problemei. Din studiul acestui autor se vede că, atunci cînd tensiunea a.c.r. era în limite normale (30—40 mm Hg) şi coeficientul retino-humeral era „concordant", tensiunea arterială generală oscila în limite mici, diastolica neîntrecînd 90 mm Hg; de asemenea, dimensiunile inimii erau în limite normale.

În opoziţie, cazurile cu hipertensiune a arterei retiniene şi cu labilitatea coeficientului erau însoţite de o labilitate mai intensă a tensiunii sistolice şi diastolice arteriale generale, de ridicarea tensiunii medii generale şi de mărirea dimensiunilor inimii.

Studiul comparativ al cazurilor sale permite autorului să ajungă la concluzia că urcarea tensiunii a.c.r. peste 40 mm Hg şi oscilaţia ei între 10 şi 15 mm Hg (normal fiind 4 mm) sînt fenomene pe baza cărora se poate presupune prezenţa bolii hipertensive.

Autorul constată că:

1. Persoanele sănătoase între 18 şi 40 ani (fără afecţiuni organice sau funcţionale cardio-vasculare) prezintă:
   a) tensiunea diastolică a.c.r. = 30—40 mm (media 36mm);
   b) oscilaţii neînsemnate ale tensiunii retiniene (4 mm);
   c) raport tensional concordant (0,58).
2. În stadiile incipiente ale bolii hipertensive:
   a) tensiunea diastolică a. c. r. = 45—55 mm;
   b) oscilaţiile tensionale retiniene = 10—20 mm;
   c) coeficientul raportului: frecvent peste 0,58.
3. În stadiile înaintate ale bolii hipertensive:
   a) tensiunea diastolică a.c.r.: peste 60 mm Hg;
   b) oscilaţiile tensionale retiniene = 10 mm;
   c) raportul discordant: în medie 0,67.

De altfel, din studiul întregii literaturi moderne de specialitate se desprinde net că, în formele de debut ale bolii, oftalmodinamometria ne poate furniza date pe care, uneori, orice altă simptomatologie ni le refuză; de aceea, în fazele iniţiale ale bolii hipertensive, măsurarea tensiunii arterei centrale a retinei se situează în fruntea valorii oricărui semn oferit de examenul oftalmologic.

Trecînd la studiul fundului de ochi în fazele avansate ale bolii, în aşa-zisele stadii ireversibile, hipertensiunea retiniană

Scanned with OKEN Scanner

și discordanța tensională retino-humerală devin și mai frecvent întîlnite; cu toate acestea, valoarea acestor semne dinamometrice scade proporțional cu înaintarea bolii hipertensive.

Într-adevăr, pe de o parte sînt multe forme avansate de boală care, aproape niciodată, nu prezintă hipertensiune discordantă retiniană (vezi cazurile cu strîmtorare generalizată a arterei retiniene, mai ales la tineri); pe de altă parte, în formele evoluate ale bolii, accidentele vasculare și tulburările de retinopatie sînt suficient de elocvente; în fine, în fazele înaintate, însuși tabloul general clinic al simptomatologiei bolii hipertensive este susținut de elemente atît de grave, încît constatările făcute pe plan tensional retinian devin din ce în ce mai puțin semnificative pentru internist.

Totuși, chiar și în aceste forme avansate, constatarea ruperii echilibrului tensiunii retino-humerale, mai ales în sens „invers", ne poate întări adesea prognosticul instituit pe baza constatărilor modificărilor morfologice ale fundului de ochi; el ne poate orienta uneori asupra posibilităților de „malignizare" a unor anumite stadii de boală; în sfîrșit, ne poate ajuta la aprecierea efectelor terapeuticii, medicale sau chirurgicale, recomandate.

În rezumat, valoarea calitativă a constatării unei hipertensiuni retiniene este neprețuit mai mare în formele de debut ale bolii decît în stadiile ei terminale. Astfel, în cazurile incipiente ale bolii hipertensive, constatarea unei hipertensiuni în artera centrală este „norul care poate prevesti furtuna", în timp ce în stadiile terminale, nu este decît un „nor ce însoțește furtuna", ceea ce înseamnă mult mai puțin din punct de vedere al prognosticului.

Dubois-Poulsen și Miller au publicat în 1951 o statistică elocventă asupra a 321 de cazuri de hipertensivi, pe baza cărora au întocmit un studiu comparativ privitor la modificările anatomice și sfigmoscopice retiniene din boala hipertensivă.

Observațiile lor demonstrează valoarea modificărilor indicelui retino-humeral, atît pentru diagnosticul, cît și pentru prognosticul bolii hipertensive. Confruntarea datelor sfigmoscopice cu semnele morfologice (grupate după clasificația Wagener) arată — după acești cercetători — că valoarea indicelui retino-humeral este mai precoce decît valoarea semnelor organice retiniene, mai ales în ceea ce privește indicația malignității sau de malignizare în cursul bolii hipertensive.

Confruntați chiar prin biopsii riguroase renale, indicii de „discordanță" tensională coincideau aproape totdeauna cu cazurile care prezentau transformări accentuate de endarterită avansată (21 de cazuri nete din 26). Din materialul acestor

autori desprindem că din 154 de cazuri de boală hipertensivă cu evoluție malignă, în 90% exista o discordanță tensională (indice superior raportului 0,5 : 1).

Din 102 cazuri de boală hipertensivă cu evoluție benignă, în 72% din cazuri exista indice tensional normal.

În 40 de cazuri cu boală hipertensivă malignizată, discordanța tensională era prezentă în 70%.

Din 12 glomerulonefrite cu evoluție benignă, toate cazurile prezentau indicele normal; în opoziție, din cele 13 cazuri de glomerulonefrită cu evoluție malignă, 11 (84%) prezentau discordanță tensională retino-humerală.

Materialul studiat de noi din punct de vedere oftalmodinamometric se raportează la 115 cazuri de hipertensivi, examinați în cadrul Clinicii de oftalmologie a Spitalului „Colțea" și la policlinica B.R.P.R. și studențească.

În cercetarea noastră am considerat drept coeficient concordant orice cifră tensională care nu depășea cu +10 raportul retino-humeral de 0,50.

Repartizat pe sexe, materialul se raportează la 44 de bărbați și 71 de femei.

Repartizat pe vîrstă, cazuistica cuprinde: trei cazuri pînă la vîrsta de 25 de ani, patru cazuri între 25 și 30 de ani, 12 cazuri între 31 și 40 de ani, 34 de cazuri între 41 și 50 de ani, 55 de cazuri între 51 și 60 de ani și șapte cazuri peste 60 de ani.

Din măsurătorile făcute nu am putut stabili nici o legătură între prezența hipertensiunii retiniene și vîrsta sau sexul bolnavilor.

De asemenea, nu am constatat nimic elocvent în privința raportării hipertensiunii retiniene discordante și a indicelui retino-humeral la valoarea tensiunii arteriale generale; într-adevăr, deși hipertensiunea retiniană discordantă a fost mai frecvent întîlnită în grupul bolnavilor cu hipertensiune forte, totuși hipertensiunea retiniană discordantă a lipsit la unii bolnavi cu tensiune arterială generală foarte ridicată și a fost prezentă la alții cu hipertensiune arterială generală moderată (vezi coloana variațiilor limite ale raportului retino-humeral din tabelul 3).

Tabelul 3

Val. hipert. art. generale (în mm Hg)	Număr cazuri	Caz. hipert. retin.		Variațiile tens. a.c.r. (cifre limite) (în g)	Variațiile raport. retino-humeral (cifre limite)
		număr	procent		
15—18	65	14	21	30 — 70	0,50—0,75
18—21	36	12	33	35 — 85	0,55—0,70
21—25	14	9	64	50 —105	0,55—0,85

Scanned with OKEN Scanner

Grupînd cazurile noastre după forma evoluției bolii, am constatat: 97 de cazuri de boală hipertensivă cu evoluție lent progresivă și 18 cazuri cu evoluție rapid progresivă (evoluție malignă). Raportînd la aceste grupe cazurile cu hipertensiune retiniană discordantă, am stabilit următorul tabel:

Tabelul 4

Forma evoluției bolii hipertensive	Nr. cazuri	Hipert. relativă a.c.r.	
		nr.	%
1. Lent progresivă (benignă)	97	26	26,7
2. Rapid progresivă (malignă)	18	13	72,2
Total	115	39	33,9

Consultînd tabelul 4 se observă că frecvența procentuală a hipertensiunii retiniene este aproape de trei ori mai mare în cursul dezvoltării formei rapid progresive a bolii hipertensive; de aci și posibilitatea de a pune un prognostic prezumtiv de gravitate asupra evoluției bolii, în cazurile bolnavilor cu „discordanță tensională".

Dintre cazurile clasate în grupa boli cu evoluție rapid progresivă (malignă), majoritatea (14 cazuri) au debutat cu boală hipertensivă cu evoluție benignă, malignizîndu-se la un moment dat; dintre acestea, tensiunea discordantă a putut semnala pericolul malignizării în nouă cazuri, prin permanentizarea și creșterea continuă a tensiunii arterei retiniene și a discordanței retino-humerale.

Din punctul de vedere al fazei bolii, pacienții noștri au fost împărțiți în trei grupe, conform clasificării lui Lang:

73 de bolnavi hipertensivi în stadiul *neurogen*, 36 de bolnavi în stadiul de *tranziție* și 6 în stadiul *nefrogen*.

În grupa bolnavilor hipertensivi din stadiul „neurogen" am constatat cea mai largă aplicare a oftalmo-dinamometriei retiniene.

Bolnavii aflați în acest stadiu au fost împărțiți, prin criteriile oferite de măsurarea tensiunii retiniene, în *două subgrupe* distincte:

Prima subgrupă cuprindea bolnavi cu tensiunea generală arterială oscilînd în limite mici, cu cifra presiunii diastolice generale nedepășind 85—90 mm Hg, restul probelor clinice fiind negative; de obicei, la acești bolnavi presiunea în artera retinei variază între 35 și 45 g (medie 40 g), oscilațiile sale — de la un examen la altul — sînt mici (în medie 5 g), iar raportul retino-humeral este stabil, dînd un coeficient egal cu 0,50.

Scanned with OKEN Scanner

A doua subgrupă: tensiunea generală arterială a bolnavilor noştri prezenta o labilitate manifest exagerată, cu tensiunea diastolică ajungînd pînă la 100—105 mm Hg, iar ortodiagrama inimii arăta o mărire a dimensiunilor ventriculare; la aceste cazuri am întîlnit frecvent hipertensiunea retiniană relativă şi ruperea echilibrului tensional retino-humeral.

În statistica noastră — în cadrul fazei „neurogene" a bolii hipertensive — toate cazurile de hipertensiune retiniană au aparţinut subgrupei a doua. Acest lucru l-am întîlnit la 18 bolnavi (adică 24,6% din cazurile aflate în faza „neurogenă" a bolii); în toate aceste cazuri, oscilaţiile tensiunii retiniene au fost frecvent mărite (10—15 g), iar tensiunea retiniană a prezentat variaţii între 35 şi 65 g de la un caz la altul (în medie 50 g); raportul retino-humeral = 0,55.

În această privinţă, constatările noastre confirmă în parte concluziile lui Rîvkin, care socoteşte că urcarea tensiunii arterei centrale a retinei peste 40 mm Hg şi oscilaţiile ei de la un examen la altul cu 10—15 mm sînt fenomene pe baza cărora se poate presupune prezenţa bolii hipertensive, în lipsa altor semne clinice.

Din cei 36 de bolnavi aflaţi în faza de „tranziţie" a bolii hipertensive la 13 (38%) am întîlnit hipertensiunea retiniană discordantă; în această grupă de bolnavi, tensiunea diastolică retiniană a variat între cifrele limite de 40 şi 75 g (media fiind 58 g), iar raportul retino-humeral a fost în medie de 0,68.

De asemenea am dinamometrat şase bolnavi aflaţi în faza „nefrogenă"; la patru (66,6%) dintre ei, hipertensiunea relativă a arterei centrale a retinei varia între 45 şi 90 g, cu media 0,75 g, iar raportul retino-humeral a fost în medie de 0,64 g; în această grupă subliniem marea variabilitate a cifrelor tensionale, precum şi oscilaţiile mari pe care le găsim chiar la tonometrări diferite ale aceleiaşi persoane. Cele mai mari cifre ale disociaţiei tensiunii retino-humerale au coincis cu aspecte de retinopatie cu exsudate şi edem al fundului de ochi.

Din numărul cazurilor şi al coeficienţilor stabiliţi nu am putut stabili nici o comparaţie semnificativă între fazele bolii hipertensive şi presiunea retiniană, atît în stadiul de „tranziţie", cît şi în stadiul „nefrogen" al bolii hipertensive.

Din interpretarea datelor dinamometrice obţinute am observat că, o dată cu înaintarea fazelor bolii hipertensive, cresc atît valorile medii ale tensiunii diastolice retiniene, cît şi numărul cazurilor de hipertensiune retiniană discordantă; acest lucru nu este însă de loc surprinzător, dacă ne gîndim, atît la cifrele tensiunii generale, proporţional mai mari în formele avansate ale bolii, cît şi la frecvenţa creşterii tensiunii intra-

Scanned with OKEN Scanner

craniene, în fazele tardive ale bolii hipertensive. Într-adevăr, în fazele relativ tardive ale bolii, compensarea constricției arteriolelor prin creșterea presiunii arteriale este aproape totdeauna tulburată, în circulația cerebrală apărînd în capilare și venule starea de „prestază", cu dilatarea acestor vase, fapt din care rezultă o creștere a tensiunii intracraniene și, deci, o hipertensiune cerebrală regională. Cum această stare de fapt este cunoscută, atît internistului, cît și neurologului, este clar că aportul rezultatelor tensiometrice retiniene va fi — calitativ — mult mai puțin apreciat de aceștia în stadiile avansate ale bolii hipertensive.

La toate aceste considerente mai adăugăm și constatarea că leziunile organice vasculare și tisulare retiniene sînt în formele tardive suficient de concludente și de obicei în raport cvasi constant cu toate celelalte probe clinice și de laborator; din aceste cauze constatăm că prezența unei hipertensiuni retiniene și a discordanței tensionale retino-humerale este mai puțin valoroasă pentru clinician în fazele avansate ale bolii hipertensive.

Din datele oftalmo-dinamometrice culese de noi reiese că valoarea maximă a acestor măsurători se manifestă în stadiul incipient al bolii hipertensive, în profilul căruia am separat distinct cele două forme, menționate sub numele de subgrupa 1 și 2.

În prima subgrupă, ale cărei caractere au fost expuse mai sus, nu am întîlnit nici un caz cu hipertensiune retiniană discordantă: mai mult, confruntînd aceste cazuri de „armonie tensională" cu mersul clinic general al bolii, s-a constatat aproape totdeauna că aceste cazuri au avut o evoluție dintre cele mai benigne.

Dimpotrivă, indicațiile tensionale din subgrupa a doua au comportat cu totul alte semnificații: aci, ridicarea presiunii în vasele retinei, ruperea frecventă a coeficientului retino-humeral și labilitatea accentuată a tensiunii retiniene au coincis cu forme inițial severe ca evoluție sau au ajutat la formularea unui prognostic de severitate a evoluției bolii, lucru care s-a realizat aproape totdeauna.

Valoarea datelor dinamometrice retiniene ale acestei subgrupe din faza „neurogenă" a bolii hipertensive crește cu atît mai mult, dacă ne gîndim că dintre cele 18 cazuri cu hipertensiune retiniană constatată, 10 au prezentat ruperea echilibrului tensional înaintea oricărei modificări a profilului inimii stîngi sau a electrocardiogramei; de asemenea, în alt caz,

Scanned with OKEN Scanner

constatarea unei hipertensiuni retiniene absolute (solitare) a impus — ea singură — în modul cel mai spectaculos diagnosticul bolii.

Tabelul 5

Faza bolii	Nr. caz.	T.A.C.R diast. (cifra medie) (în g)	T.A.C.R diast. (cifre limite) (în g)	T.A.C.R. (oscilații) (în g)	Caz. h-tens. a. c. r.		
					număr	procent	rap. r/h cifre medii)
Neurogenă	73	I 41	35—45	5	0	0	0,50
		II 50	35—65	10—15	18	24,6	0.62
Tranziție	36	58	40—75	10	13	38	0,68
Nefrogenă	6	65	45—90	10	4	66,6	0,75

Am considerat, de asemenea, interesant să situăm față în față formele topografice ale fundului de ochi hipertensiv (după clasificația lui Krasnov) cu măsurătorile dinamometrice efectuate. În acest scop am grupat materialul nostru sub forma expusă în tabelul 6.

Tabelul 6

Morfol. f. de ochi	Nr. caz.	Hipertens. a. c. r.		T.A.C.R. (cifre medii) (în g)	T.A.C.R. (cifre limite)	Coef. retino-humeral (cifre medii)
		nr. caz	procent			
Normal	15	3	20	38	35—50	0,55
Angiopatie retiniană	58	15	24	42	35—65	0,55
Angioscleroză retiniană	30	11	36	45	40—70	0,58
Retinopatie	12	10	87	60	45—90	0,65

Din acest tabel comparativ desprindem, în ordinea importanței, trei cazuri care au indicat prezența hipertensiunii retiniene, în lipsa oricărui alt semn morfologic retinian semnificativ: este clar că, în aceste cazuri, datele dinamometrice retiniene au schimbat complet concluzia buletinului fundului de ochi care, în lipsa lor, ar fi indicat un rezultat oftalmoscopic normal.

De asemenea, hipertensiunea retiniană relativă a însoțit 15 din cele 58 de cazuri grupate sub forma „angiopatiei retiniene hipertonice": după cum vom vedea, semnele vasculare care însoțesc acest aspect al fundului de ochi hipertensiv au o valoare diagnostică și prognostică destul de nesigură; în 24% din

Scanned with OKEN Scanner

aceste cazuri, constatarea ridicării cifrei tensionale în artera retiniană a întărit semnificaţia patologică a acestor semne; de asemenea, a ajutat la orientarea clinicianului asupra posibilităţii unei evoluţii severe a bolii, recomandînd în acelaşi timp — în unele cazuri — anumite atitudini terapeutice.

Remarcăm de asemenea valorile progresiv ridicate ale tensiunii diastolice retiniene (cifrele medii), precum şi ale coeficientului retino-humeral, în formele de trecere de la o fază la alta a bolii. De asemenea, subliniem marea frecvenţă (87%) a „disarmoniei" tensionale în cazurile formelor de retinopatie (şi neuro-retinopatie) hipertonică.

Totuşi, nu am putut stabili o proporţionalitate fidelă între tensiunea retiniană şi gradul leziunilor vasculare şi tisulare ale fundului de ochi hipertensiv: într-adevăr, am găsit cazuri cu cifre tensionale retiniene mari şi cu raport retino-humeral discordant (60 g şi coeficient 0,65) în forma angiopatiei hipertonice, în timp ce în forme avansate de retinopatie, însoţite de accidente vasculare, am găsit cifre tensionale mai mici şi un raport tensional „concordant" (55 g şi coeficient 0,50).

Controlînd cifrele limită ale tensiunii retiniene, constatăm variaţii proporţional mai mari o dată cu evoluţia stadiilor de boală ale fundului de ochi; totuşi, nici această constatare nu este prea folositoare, deoarece — în linii mari — cifre asemănătoare tensionale pot fi întîlnite în toate fazele manifestărilor fundului de ochi în boala hipertensivă.

Astfel, din interpretarea tabelului 6 reiese că, deşi numărul cazurilor cu hipertensiune retiniană este mai mare în stadiile cu modificări patologice avansate ale retinei, totuşi, valoarea practică a datelor oftalmo-dinamometrice rămîne mult superioară în stadiile incipiente de boală, cu fund de ochi normal sau doar cu semne de „angiopatie" retiniană de tip hipertensiv.

După cum vedem, aceste date coincid cu concluziile pe care le-am desprins din comparaţia hipertensiunii retiniene cu fazele clinice generale ale bolii hipertensive.

În general, modificările tensionale retiniene ni s-au părut a fi în stare să confirme sau să infirme valoarea constatărilor morfologice ale fundului de ochi.

În concluzie, se impune faptul că ridicarea relativă a tensiunii a.c.r., dacă este constatată de acelaşi observator la diferite examene şi mai ales dacă are tendinţa de progresare, constituie un semn de gravitate pentru evoluţia bolii.

Din comparaţiile făcute între măsurătorile oftalmo-dinamometrice şi rezultatele celorlalte examene clinice generale, experimentul nostru confirmă opinia lui Rîvkin, că în faţa unei mari labilităţi a tensiunii arteriale generale şi a unui oarecare grad de

Scanned with OKEN Scanner

hipertrofie a ventriculului stîng, ridicarea tensiunii retiniene capătă o deosebită importanţă în diagnosticul şi prognosticul bolii hipertensive.

Există, de asemenea, cazuri în care constatarea unei hipertensiuni retiniene este aproape egal de valoroasă, chiar în lipsa semnelor mai sus-descrise, putînd descoperi, prin simpla ei constatare, anumite forme „tăcute" ale bolii.

O altă concluzie desprinsă din cercetările noastre este că orice ridicare relativă a valorilor tensiunii retiniene şi a creşterii raportului retino-humeral necesită — în toate cazurile — confruntarea cu întreg tabloul clinic al bolnavului; numai în felul acesta putem avea încredere în datele oftalmo-dinamometriei, care ne-a furnizat nenumărate şi valoroase indicaţii diagnostice, prognostice şi terapeutice. Deşi excepţionale, trebuie avute în vedere şi cazurile în care hipertensiunea retiniană a fost însoţită de examene clinice complet negative.

Metoda oftalmo-dinamometrică a fost de nenumărate ori combătută de diverşi autori, din cauza subiectivităţii, aproximaţiei şi lipsei de interes practic. Ne-am străduit să expunem, atît foloasele — pe care le considerăm mari — ale acestei metode, cît şi metodele de a cunoaşte şi a evita posibilităţile de eroare. Controlînd diverse măsurători dinamometrice ale căror rezultate nu concordau cu restul examenelor clinice ale bolnavului, am remarcat adesea, fie lipsa de scrupulozitate tehnică în efectuarea măsurătorii, fie neglijarea posibilităţilor de variaţii tensionale retiniene în afara bolii hipertensive. Aceste greşeli — uşor de evitat — nu pot însă compromite semnificaţia metodei. Rezultatele noastre, alături de cele ale marii majorităţi a autorilor moderni, confirmă că examenul oftalmo-dinamometric trebuie să constituie o probă investigativă obligatorie în fişa completă a bolnavului hipertensiv. La timpul ei, sfigmomanometriei humerale nu i s-au adus oare aceleaşi obiecţii de subiectivitate şi aproximaţie? Şi totuşi, nimeni nu a renunţat la măsurarea tensiunii arteriale la nivelul humeralei la bolnavii hipertensivi.

Chiar cei mai pesimişti dintre clinicieni — în această privinţă — vor recunoaşte că tonoscopia retiniană încearcă să uşureze explorarea circulaţiei generale, aşa cum se străduieşte şi sfigmomanometria humerală. Cifrele date de cele două metode sînt într-adevăr diferite, raportul lor poate să nu fie constant, dar ele se raportează aceluiaşi obiect. Numai măsurînd un debit de apă în diverse puncte ale traiectului său, îi vom putea exprima mai bine viteza lui de scurgere; la fel, măsurătorile tensionale practicate la diferite etaje ale curentului sanguin vor permite cu atît mai bine justa reprezentare a regimului circulator în boala hipertensivă.

Scanned with OKEN Scanner

B. *Variațiile tensiunii arteriale medii retiniene în boala hipertensivă*

Tensiunea medie generală reflectînd, în mare măsură, starea tonusului arterelor mici, literatura mondială modernă și în special școala sovietică acordă o atenție deosebită studiului tensiunii medii în boala hipertensivă.

Davîdov (1950) arată că în cursul fazei „neurogene" a bolii, cînd tensiunea maximă și minimă sînt cît se poate de labile, variațiile tensiunii medii sînt foarte limitate; dimpotrivă, în fazele mai înaintate ale bolii, cînd modificările de scleroză au apărut, bolnavii au tensiunea medie mult crescută. Într-adevăr, de unde la normotensivii tineri și adulți tensiunea medie este invariabilă și apropiată — ca cifră — de tensiunea arterială minimă, la bolnavii cu scleroză marcantă și întinsă, tensiunea medie atinge un nivel deosebit de înalt, apropiindu-se — ca cifră — de presiunea maximă. Astfel, deoarece creșterea tensiunii arteriale medii se produce proporțional cu gradul de scleroză difuză a bolii, s-a putut trage concluzia că, prin studiul ei, se poate aduce o contribuție la precizarea formei evolutive a bolii.

Măsurînd tensiunea medie retiniană la o mare parte a bolnavilor noștri hipertensivi, am căutat să cercetăm și pe plan oftalmologic semnificația tensiunii arteriale medii.

La capitolul cercetării tensiunii fiziologice a arterei retinei am văzut care este metoda de examinare a tensiunii medii retiniene: prin continuarea compresiunii dinamometrului, după apariția pulsului arterial retinian (tensiunea minimă), pulsul capătă o amplitudine crescîndă, apoi descrescîndă, pînă dispare: punctul culminant al amplitudinii sale marchează tensiunea medie retiniană.

Trecînd de la măsurarea tensiunii medii retiniene fiziologice la aceea a arterei unui hipertensiv avansat, vom constata că distanța între apariția primei pulsații (minimă) și apariția tensiunii medii este uneori mult mai mare. Cum se explică aceasta? Momentul pe care îl marchează tensiunea medie corespunde turtirii complete a vasului în timpul diastolei; or, este lesne de înțeles că, pentru a turti o arteră cu pereții sclerozați (așa cum o putem găsi la un hipertensiv avansat), va fi necesară o compresiune dinamometrică mai mare decît pentru una cu pereții elastici. Dacă bolnavul nu are complicații sclerogene, turtirea peretelui arterial se va face cu ușurință. Dacă, însă, transformările de angioscleroză au apărut, rezistența parietală va fi mai greu de învins prin manevra noastră de „turtire" dinamometrică. Vedem deci cum cercetarea tensiunii medii retiniene se împletește cu cerce-

Scanned with OKEN Scanner

tarea gradului de rigiditate a pereților arteriali. Rigiditatea parietală normală este de 10 g apă citite pe dinamometrul Bailliart.

Ce reprezintă această rigiditate parietală ? Mai mulți factori sînt capabili să modifice valoarea rezistenței vasului în fața unei compresiuni dinafară ; dintre toți, însă, cei mai importanți sînt gradul sclerozei intra- sau periarteriale și (mai rar) prezența unui angiospasm mai mult sau mai puțin intens. Alți factori — secundari — nu intervin decît într-o măsură mai mică ; de pildă : o presiune intraarterială excesivă poate mări într-o oarecare măsură rezistența peretelui arterial ; de asemenea, o viscozitate mare a sîngelui ; în fine, un diametru arterial exagerat poate întîrzia turtirea completă a vasului, ca urmare a marii deplasări pe care trebuie s-o efectueze peretele în timpul limitat al unei diastole.

Dacă ipotezele emise asupra semnificației tensiunii generale medii ca martor clinic al gradului sclerozei arteriale în cadrul bolii hipertensive se vor confirma, aportul oftalmologului va fi cu atît mai prețios. Într-adevăr, stabilind valoarea tensiunii medii retiniene, el va putea determina, într-o oarecare măsură, angioscleroza din teritoriul carotidian, fapt care poate deveni o indicație prețioasă în mîna internistului sau a neurologului.

În capitolul precedent am văzut că valorile dinamometrice asupra tensiunii diastolice retiniene reprezintă indicații din ce în ce mai lipsite de conținut, pe măsură ce boala hipertensivă este mai avansată : or, tocmai în aceste stadii avansate ale bolii, în care elementul sclerogen apare și evoluează, cercetarea rezistenței peretelui arterial și a tensiunii medii — pe plan retinian — poate compensa, într-o oarecare măsură, valoarea celorlalte date sfigmoscopice.

Sînt cunoscute studiile făcute de Fritz asupra rezistenței pereților arteriali și a tensiunii medii retiniene. De altfel, cifra măsurării rezistenței peretelui arterial retinian este cunoscută sub numele de „indicele lui Fritz". Acest autor a demonstrat, de multă vreme, că gradul de rezistență parietală nu este în legătură directă, nici cu gradul de hipertensiune retiniană, nici cu disocierea tensională retino-humerală. Într-adevăr, măsurînd gradul rezistenței parietale — prin metoda oftalmo-dinamometriei — la un mare număr de accidentați cu comoție cerebrală, avînd atît hipertensiune retiniană cît și disociere tensională, Fritz găsește că indicele de rezistență parietală rămîne normal (adică 10 g).

La bolnavii hipertensivi într-un stadiu înaintat al bolii, lucrurile se schimbă, deoarece putem găsi o rezistență parietală mărită, datorită în primul rînd factorului sclerogen și în al doilea

rînd angiospasmului. În grupul hipertensivilor controlaţi de Fritz, autorul întîlneşte curent valori în jurul a 20 g apă (fig. 6).

De asemenea, a constatat valori crescute de cea mai mare amploare în cazul leziunilor oculare circulatorii, în special în tromboza venei retinei; la fel în cazurile nevritei retrobulbare datorită sclerozei în plăci, precum şi în atrofia tabetică a nervului optic.

De altfel, cercetarea rezistenţei parietale a arterei retinei şi măsurarea tensiunii medii retiniene constituie o investigaţie pe

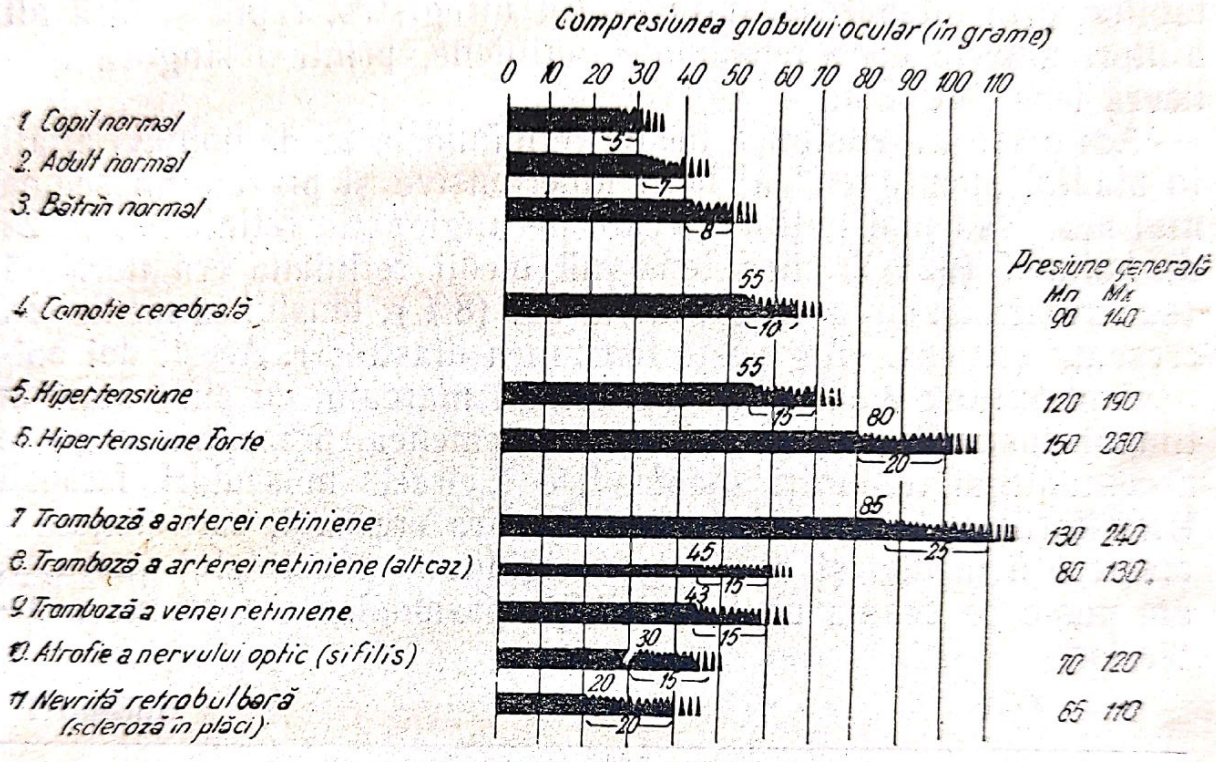

Fig. 6. — Diverse valori ale rigidităţii arterei retiniene.

care am instituit-o de puţină vreme la bolnavii noştri hipertensivi.

Avînd în vedere apropierea celor două cifre tensionale retiniene — minima şi media —, pe care nu le despart decît 10 g înscrise dinamometric, metoda măsurării rezistenţei parietale şi a mediei retiniene prezintă unele dificultăţi, necesitînd o atenţie mai fină şi un exerciţiu suficient.

La primele noastre măsurători pentru aflarea celor două cifre tensionale am utilizat „tonoscopia în doi timpi", adică efectuarea a două măsurători succesive: una pentru înregistrarea minimei (a primei pulsaţii arteriale) şi alta pentru înregistrarea mediei (oscilaţia cea mai amplă). Cu timpul, metoda părînd defectuoasă, deoarece, după prima tonoscopie, oftalmotonusul fiind modificat, exista posibilitatea obţinerii unor cifre viciate la cea de-a doua înregistrare, am folosit oftalmo-dinamometrul Bail-

liart cu cadran; cu ajutorul lui am efectuat tonometrarea „într-un singur timp" pentru aflarea celor două cifre, folosind însă un ajutor care, la semnalizarea noastră, citea pe cadran cifra care indica presiunea diastolică; continuînd — fără a opri — tonometrarea, atingeam cifra tensiunii medii, pe care o puteam citi — personal — pe aparat. Apoi, prin simpla scădere a tensiunii diastolice din tensiunea medie retiniană, aflam cifra rezistenței parietale.

Ch. Tomas propune să se aplice la oftalmo-dinamometru un mic înregistrator, format dintr-o bandă de hîrtie montată pe o tăbliță, prin înțeparea căreia se pot înregistra, rapid și fără alt ajutor, ambele cifre tensionale retiniene, printr-o singură manevră tensiometrică.

Am măsurat tensiunea medie retiniană la 25 de bolnavi aflați în stadiul „neurogen" al bolii hipertensive și prezentînd semne mai mult sau mai puțin marcate de angiopatie retiniană; la 23 de bolnavi (92%), cifra tensiunii medii retiniene era normală (superioară cu circa 10 g), iar la doi (8%), tensiunea medie era crescută (cu cca. 18 g peste tensiunea diastolei). Acești doi bolnavi prezentau o labilitate tensională marcată, cu cifre mari în timpul puseurilor hipertensive; de asemenea, prezentau migrene accentuate și tulburări spasmodice („cîrcei" musculari, fotopsii tranzitorii etc.). În ambele cazuri, cifra crescută, care denotă o creștere a mediei și o oarecare rigiditate a peretelui vascular, am pus-o pe seama unei tonicități spasmodice accentuate a arterelor.

Tabelul 7

F. O.	Cazuri	Mărirea tensiunii medii și a rezist. pariet.		Variații
		Cazuri	Procent	
Normal (hipertensiune fără semne oculare)	20	0	0	10—18 g (medie 11 g)
Angiopatie hipertensivă	25	2	8	
Angioscleroză hipertensivă	24	18	75	10—30 g (medie 20 g)
Retinopatie hipertensivă tip angiosclerotic	8	8	100	20—35 g (medie 25 g)
Retinopatie cu evoluție malignă	6	2	33,3	20—25 g (medie 22 g)

Am măsurat, de asemenea, tensiunea medie retiniană, la 24 de bolnavi hipertensivi din „faza de tranziție" a bolii, care prezentau semne de angioscleroză retiniană de diverse intensități:

Scanned with OKEN Scanner

în 18 cazuri (75%), indicele tensiunii medii era mărit; cifrele găsite întreceau tensiunea diastolică cu 15—30 g. Cifrele tensiunii medii erau proporţional mărite cu cele ale hipertensiunii arteriale generale doar în opt cazuri; în celelalte zece, în care tensiunea medie retiniană era crescută, cifra hipertensiunii arteriale generale n-ar fi justificat, nici modificările sclerogene intense ale fundului de ochi, nici mărirea tensiunii medii şi — implicit — nici a indicelui de rigiditate parietală. Remarcăm că în aceste din urmă cazuri a fost vorba totdeauna de oameni în vîrstă, peste 55 de ani.

În grupa bolnavilor hipertensivi prezentînd forma de retinopatie angiosclerotică (cinci cazuri) am întîlnit mărirea tensiunii medii şi a rezistenţei parietale la 100% din cazuri.

Cifrele extreme întîlnite în aceste cazuri depăşeau tensiunea diastolică cu 20—35 g.

În grupa „retinopatie cu evoluţie malignă" am măsurat tensiunea medie şi rigiditatea parietală la şase bolnavi: la patru, cifrele găsite depăşeau minima cu 10 g, iar la doi, media depăşea minima cu cca. 25 g.

Datele modestei noastre statistici expuse în tabelul 7 şi în fig. 7 demonstrează că tensiunea medie retiniană prezintă cifre din ce în ce mai ridicate şi variaţii din ce în ce mai mari, cu cît cercetăm stadii şi forme mai avansate ale bolii hipertensive, în care elementul angiosclerogen este din ce în ce mai intens repre-

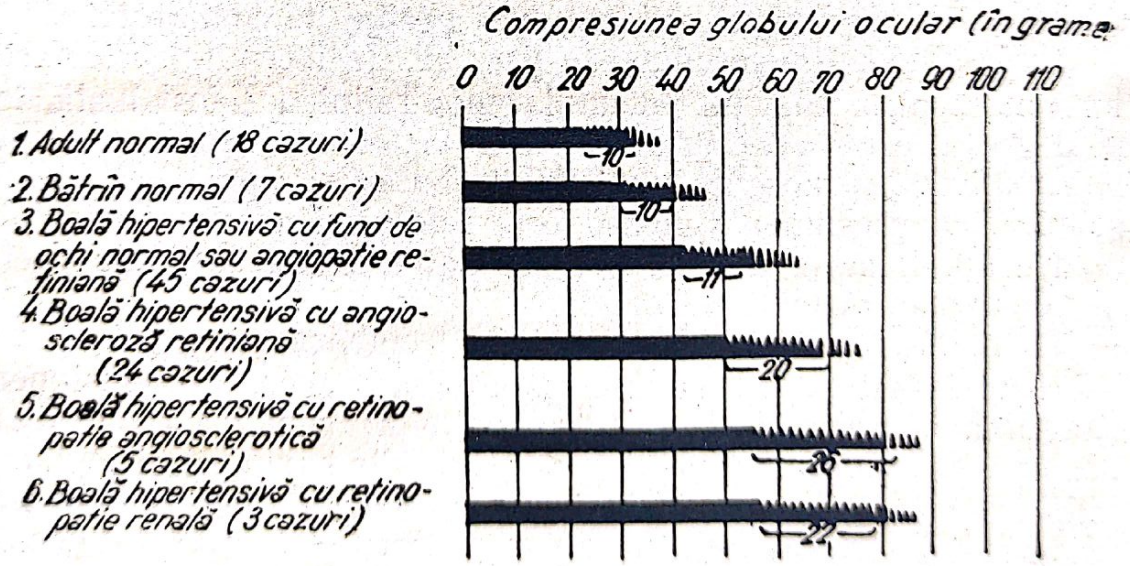

Fig. 7. — Măsurători personale asupra rigidităţii arterei retiniene (tensiunea medie retiniană în cursul bolii hipertensive).

zentat. In mai toate cazurile noastre în care am întîlnit stadii tardive ale bolii, bolnavi în etate sau care prezentau semne clinice de arterioscleroză difuză, tensiunea medie retiniană era

aproape constant crescută, menţinîndu-se tot timpul la aceste valori crescute. De altfel, din tabelul 7 reiese limpede că frecvenţa maximă a hipertensiunii retiniene medii am întîlnit-o în cadrul retinopatiei hipertensive angiosclerotice şi în cazurile de angioscleroză hipertensivă (100% şi — respectiv — 75%).

Dacă investigaţiile făcute pe un număr mai mare de cazuri vor dovedi că gradul de scleroză al vaselor cerebrale în boala hipertensivă poate fi demonstrat prin aflarea unei hipertensiuni medii retiniene şi a unui indice de rezistenţă parietală angio-retiniană crescut, aportul oftalmologic pentru precizarea fazelor înaintate ale bolii va fi considerabil mai valoros.

C. *Variaţiile tensiunii venoase retiniene în boala hipertensivă*

În cadrul cercetărilor de tonoscopie, atenţia medicului este atrasă în general mai mult asupra arterei decît asupra venei retinei. Acest fapt se explică prin două cauze : în primul rînd, fenomenele tonoscopice venoase apar cel mai adesea la grade de compresiune oculară slabă, impunînd utilizarea unui tonometru mai sensibil decît cel pentru tonoscopia arterei ; or, puţini oftalmologi posedă un asemenea instrument. A doua cauză este aceea că interpretarea faptelor observate la nivelul venei este mai delicată decît la nivelul arterei, unde colapsul se produce totdeauna în acelaşi fel, oricare ar fi gradul de compresiune.

În lumina ultimelor date se pare că, la începutul cercetărilor tonoscopice, apariţia pulsului venos retinian a fost luată, în mod greşit, drept criteriu al presiunii venoase, crezîndu-se că se poate afirma, în absenţa unui puls spontan sau provocat (tonoscopic), că presiunea venoasă este inferioară oftalmotonusului.

De altfel, această afirmaţie nu mai este azi susţinută decît de un număr restrîns de autori.

La bolnavii noştri hipertensivi, cu troniboza venei retinei, nu a fost niciodată posibil să provocăm pulsul venos, deşi presiunea sanguină la acest nivel era desigur mult superioară mediilor oculare, aşa cum au dovedit-o extravazările sanguine şi exsudatele care întovărăşeau de obicei aceste accidente. De aceea ni s-a părut mai justă concepţia lui Fritz, după care tensiunea venoasă retiniană este reprezentată de presiunea necesară să *colabeze* pereţii venei, adică să „steargă" vena pe aria papilară, acolo unde vasul este liberat de orice aderenţă.

În acest fel am putut constata că, în cadrul bolii hipertensive, tromboze venoase retiniene de aspect oftalmoscopic asemănător sînt însoţite de „colabări" venoase diferite, arătînd presiune

venoasă diferită şi impunînd prognosticuri diferite: trombozele în care presiunea venoasă a fost mai mare de 90 g Bailliart, fie că au recidivat, fie că au luat extensie; un asemenea caz a fost urmat de glaucom hemoragic. Trombozele în care tensiunea venoasă nu a depăşit însă 60 g Bailliart s-au vindecat mai mult sau mai puţin complet.

Ce semnificaţie are atunci pulsul venos observat atît de frecvent spontan sau în cursul tonometrizării bolnavilor hipertensivi?

Se pare că el nu are nici o legătură cu presiunea propriu-zisă a sîngelui din venă, ci este expresia existenţei presiunii diferenţiale (între maximă şi minimă) a sîngelui în momentul ieşirii din vasele capilare. Maxima şi minima, foarte diferite la nivelul inimii, tind să se identifice la nivelul micilor vase; or, absorbţia acestei tensiuni diferenţiale se va realiza mai mult sau mai puţin complet, după gradul rigidităţii arteriolare.

Aceste considerente au o importanţă capitală în prognosticul bolii hipertensive, care rămîne bine compensată, atît timp cît presiunea sanguină nu este excesivă în capilare, dar atinge stadiul de „malignizare" cînd reţeaua arteriolară, incapabilă de a suporta tensiunea, o lasă să „progreseze" pînă la nivelul anumitor teritorii capilare. Or, acest stadiu, care duce la infiltrarea ţesuturilor, ar corespunde — după opinia şcolii lui Fritz — unui puls venos retinian persistent în faţa unei compresiuni tonometrice ridicate.

În cazurile urmărite de noi am întîlnit nouă cazuri cu hipertensiune venoasă retiniană evidentă (peste 80 g). La trei dintre acestea, la apăsarea dinamometrică pulsul venos persista şi după apariţia pulsului arterial („puls dublu retinian"). O altă observaţie consemnează — la un hipertensiv care suferea de glaucom — puls arterial şi venos spontan. În acest caz, tensiunea intraoculară (crescută), egalînd presiunea ridicată din vasele retinei, producea acest fenomen deosebit de spectaculos „al pulsului spontan arterial şi venos".

În mai toate cazurile cu hipertensiune venoasă, bolnavii acuzau cefalee intense, uneori ameţeli sau senzaţii de zgomote în urechi. Cinci dintre bolnavii cărora le-am depistat această hipertensiune venoasă retiniană se aflau în stadii înaintate ale bolii. Vîrsta tuturor bolnavilor cu hipertensiune venoasă retiniană era de peste 50 de ani.

Şapte din aceste cazuri au prezentat o evoluţie gravă a bolii, iar trei au făcut accidente cerebrale la un timp relativ scurt după aceste constatări oftalmoscopice. La şase dintre aceste cazuri exista şi o hipertensiune arterială retiniană discordantă. În alte trei cazuri, aceasta lipsea.

Scanned with OKEN Scanner

Cifrele cele mai ridicate (tensiune venoasă retiniană peste 100 g) le-am întîlnit în forma exsudativă a manifestărilor hipertensive retiniene.

Din păcate, aşa cum am arătat mai sus, este greu să semnalăm cazurile de hipertensiune venoasă moderată, din cauza imperfecţiunii aparaturii care ne stă la îndemînă (dinamometrul Bailliart cu cadran). Considerăm că rămîne totuşi important să se semnaleze totdeauna internistului *hipertensiunile venoase retiniene evidente* (peste 80 g) uşor de constatat, care pot oferi clinicianului date importante asupra evoluţiei bolii în general şi a-l iniţia într-o oarecare măsură asupra presiunii intracraniene, mai ales în lipsa unei hipertensiuni arteriale retiniene discordante.

După opinia unor autori, se pare că presiunea venoasă retiniană ar fi direct interesată de presiunea intracraniană, putîndu-se ridica izolat în hipertensiunea venoasă intracraniană; în felul acesta, problema patogeniei multor cazuri de cefalee ar putea fi elucidată. Compresiunea prin găurile de trepanaţie şi manevra Queckenstedt ridică presiunea venoasă, dar numai temporar, ca şi cum această compresiune ar distruge un anumit echilibru tensional cefalic, restabilit însă apoi imediat prin compensaţie. După părerile autorilor, măsurarea presiunii venoase poate să ne iniţieze asupra unei hipertensiuni intracraniene, atunci cînd staza papilară şi mărirea presiunii arteriale lipsesc. Dimpotrivă, în prezenţa stazei papilare, paralelismul dintre tensiunea venoasă retiniană şi cea a lichidului cefalorahidian pare mult mai puţin constant.

Diverşi autori, apreciind strînsa legătură între presiunea venoasă retiniană şi presiunea lichidului cefalorahidian, au încercat să calculeze direct presiunea lichidului, prin măsurarea dinamometrică a tensiunii din vena retinei.

Bauermann scade din valoarea tensiunii venoase retiniene (apariţia primei pulsaţii *pe* papilă) 10 mm Hg şi înmulţeşte rezultatul cu 13,6 :

$$\text{tens. l.c.r.} = (\text{tens. v. ret.} - 10) \times 13{,}6.$$

După Sobanski, tensiunea lichidului se află prin produsul între valoarea tensiunii venoase retiniene (apariţia pulsaţiilor venoase *în afara* papilei) cu 10 :

$$\text{tens. l.c.r.} = \text{t.v.ret.} \times 10.$$

Kuban, care a cercetat şi experimentat calculele lui Bauermann şi Sobanski, ajunge la concluzia că :

a) atunci cînd tensiunea venoasă retiniană se află sub 24 mm Hg, se scad 10 mm şi se înmulţeşte cu 13,6 ;

t.v.r. < 24 mm ; t.l.c.r. $= (\text{t.v.r.} - 10) \times 13{,}6$;

b) cînd tensiunea venoasă retiniană este între 24 și 28 mm, se scad 5 mm și se înmulțește cu 13,6 ;

t.v.r. : 24—28 mm ; t.l.c.r = (t.v.r. — 5) × 13,6 ;

c) cînd tensiunea venoasă retiniană se află între 28 și 32 mm Hg :

t.v.r : 28—32 mm ; (—) t.l.c.r. = (t.v.r. — 2) × 13,6 ;

d) cînd tensiunea venoasă retiniană se ridică peste 32 mm Hg :

t.v.r. > 32 mm ; (—) t.l.c.r. = t.v.r. × 13,6.

Streiff și Monnier, admițînd această legătură directă, o opun aceleia dintre hipertensiunea arterei retiniene și hipertensiunea lichidului cefalorahidian, care — după ei — ar fi o reacție indirectă, în urma unei hiperexcitabilități a centrilor vasomotori.

Înțeleasă astfel, tensiunea venoasă ar putea deveni un element de prognostic important și măsurarea sa ar putea fi extrem de utilă în examenul clinic al bolnavului hipertensiv, în special cînd vor fi înlăturate actualele dificultăți tehnice de măsurătoare.

D. *Metode oftalmo-dinamometrice pentru determinarea capacității de reacție a arterei retiniene*

În încheierea capitolului oftalmo-dinamometriei în boala hipertensivă am considerat interesant să arătăm două probe menționate de Lang, cu ajutorul cărora se poate determina capacitatea de reacție a arterei retiniene.

Una din probe urmărește determinarea gradului și a duratei creșterii tensiunii retiniene în poziția clinostatică, față de cea ortostatică. În cadrul capitolului variațiilor fiziologice ale tensiunii retiniene am văzut că diferența tensională normală între cele două poziții este de 5 pînă la 10 g. La hipertensivi, această creștere este mai mare, după părerea lui Lang, și de o durată mai lungă decît în mod normal.

Kaciuk utilizează această metodă, aplicînd în același timp și manevra lui Valsalva, prin care se produce totdeauna o creștere a tensiunii arterei retinei. Kaciuk constată însă că prin această probă tensiunea arterei retiniene crește la hipertensivi mai mult și pentru un timp mai îndelungat decît la normotensivi : el dă ca cifre de revenire la normal 10 minute pentru normotensivi, în timp ce la hipertensivi găsește această revenire după minimum 30 de minute. După Lang, această reactivitate crescută a arterei retinei la stimuli presori este caracteristică tuturor arterelor în boala hipertensivă. Filatov și Kaciuk propun aceste probe pentru diagnosticarea fazelor incipiente ale bolii hipertensive.

Aceiași autori propun și o altă probă funcțională pentru determinarea capacității de reacție a arterelor retinei : ei examinează

Scanned with OKEN Scanner

vasele retinei și apreciază diferențele lor de calibru prin aplicarea manevrei lui Valsalva, sub a cărei influență vasele se dilată. Autorii au constatat că la normotensivi, dilatarea produsă revine la diametrul inițial în maximum 2 minute de la încetarea manevrei, iar la hipertensivi după minimum 5—10 minute. Ei arată că pentru precizarea datelor acestei probe se poate utiliza fotografia fundului de ochi.

E. *Studiul funcțional al capilarelor retinei în boala hipertensivă*

Rolul preponderent acordat astăzi celor mai fine vase ale organismului în geneza bolii hipertensive justifică interesul crescînd pe care cercetătorii moderni îl acordă studiului rețelei capilare.

I. Ghelfgat, pornind de la considerentul că hipertonia se manifestă morfologic printr-o contracție funcțională sau organică a arteriolelor, arată că în studiul hipertensiunii are o deosebită importanță cercetarea stării sistemului capilar, adică a acelei părți din sistemul cardio-vascular care primește direct curentul sanguin din arteriolele modificate și care, ea însăși, poate fi afectată de procesul patologic.

Chimismul țesuturilor, care se modifică sub influența funcției de reglare a sistemului vegetativ, este principalul reglator al sistemului capilar, influențînd morfologia și funcția capilarelor.

Observația și interpretarea semnelor funcționale ale acestei rețele ar putea deveni cheia succesului de mîine pe tărîmul cunoașterii imensului „mozaic" al bolii hipertensive. Într-adevăr, se pare că aici se află miezul problemei de cercetat.

Pe plan retinian, toate vasele pe care le vedem sînt, din punct de vedere anatomic, arteriole și venule, fapt demonstrat histologic. Actualmente este greu să se facă o diferențiere precisă — clinică, fiziologică sau chiar anatomopatologică — între capilare și ultimele ramificații arteriolare și venulare ale retinei. Știm numai că rețeaua capilară retiniană este formată dintr-o serie de anse, aproape toate individualizate. Comparativ cu capilarele coroidiene, calibrul lor este strîmt, neavînd decît 4 μ diametru, astfel că globulele roșii sînt obligate să se deformeze pentru a le putea traversa. Știm, de asemenea, că foveea este avasculară.

Dintre mijloacele noastre de investigație asupra rețelei capilare, cel mai util instrument este capilaroscopul entoscopic. Mai utilizat este entoscopul lui Fortin, compus dintr-un con metalic la a cărui bază o lentilă puternică condensează razele solare. La cealaltă extremitate se află un ocular, iar între cele două extremități, o sticlă de uviol. Mai simplu, printr-o sticlă de uviol care

Scanned with OKEN Scanner

aderă la o lupă de 20 dioptri se poate privi o lampă cu vapori de mercur.

Entoscopul lui Scheerer este de asemenea foarte maniabil. Modelul construit de Zeiss se compune dintr-o sferă care închide o sursă electrică, un condensator, iar înaintea lui o placă de uviol și, în fine, un ocular.

După Fortin, percepția circulației capilare este favorizată de lumina albastră de 436—445 μ lungime de undă.

Fenomenul la care asistăm, cu ajutorul capilaroscopului, este extrem de ciudat și de instructiv. Cu o luminozitate mare, se observă în jurul foveei fine ondulații și contracții ale anselor capilare „dansînd" în ritmul cardiac ; aceste mișcări au fost numite „dans capilar". Cu fiecare sistolă, globulele sînt aruncate, sub aspectul unor puncte strălucitoare, în rafale, ca niște proiectile, la distanță unele de altele. Cauza distanțării între ele s-ar datori încărcării lor electrice și frecării pe care o suferă globulele din cauza diametrului lor, superior celui al capilarelor pe care le străbat. Fenomenul descris mai sus lipsește la nivelul foveei, care este avasculară. Dar nici aspectul globulelor, nici ritmul lor nu este același pentru toți bolnavii.

Practic, în cursul unei investigații entoscopice retiniene se pot prezenta trei cazuri :

1. Subiectul nu vede nimic altceva decît placa luminată. Se poate de asemenea să avem de-a face cu un subiect incapabil de a traduce ceea ce vede : acesta este, de altfel, punctul slab al metodei, ca de altfel al oricărei metode subiective ; de asemenea, putem întîlni acest caz atunci cînd subiectul prezintă un scotom central. În afară, însă, de asemenea posibilități, trebuie să reținem că la mulți bătrîni — subiecți a căror circulație retiniană este mult încetinită — nu există de loc această vedere globulară.

2. Subiectul vede și descrie mișcarea globulară, însă mișcarea i se pare continuă, fără explozii sistolice. Aceasta este proba unei reduceri importante a circulației retiniene ; ea traduce o stare normală a bătrînilor.

3. Subiectul, perfect normal, vede, nu numai mișcarea globulelor, ci la fiecare sistolă apare o adevărată secusă de linii luminoase. Subiectul își poate număra singur pulsul, urmărind mișcările acestor formațiuni.

Fenomenul este net, mai ales dacă la subiectul cercetat un ochi este normal, iar celălalt prezintă o mică modificare patologică a circulației capilare.

Teoretic, presiunea capilară retiniană este intermediară între presiunea arterială diastolică și presiunea venoasă, considerîndu-se această presiune în jurul a 25 mm Hg. Probabil, însă,

Scanned with OKEN Scanner

că este incorect ca presiunea sanguină în vasele capilare retiniene să fie valorificată sub forma unei cifre unice. Aceasta, pentru două motive: 1) presiunea sanguină în rețeaua capilară este mai ridicată în sectorul arterial al rețelei decît în sectorul venos; de altfel, acest lucru permite formarea lichidului interstițial; 2) în fața unei presiuni arteriale stabile, capilarele prezintă o variabilitate amplă de calibru, datorită vasomotricității lor proprii: de aceea și presiunea capilară, la fel de instabilă, va oscila și ea fără încetare (Fritz, 1951).

Unii autori au încercat să măsoare această presiune cu ajutorul oftalmo-dinamometrului, căutînd să vadă sub ce presiune dispare mișcarea capilară. Fritz apasă cu dinamometrul și citește cifra necesară apăsării pentru a decolora papila. (Acest fenomen l-am întîlnit și noi frecvent în măsurătorile dinamometrice, puțin înaintea primei pulsații diastolice.) Autorul crede că gradul colorării papilare este în primul rînd influențat de umplerea rețelei capilare; exactitatea acestui raționament ni se pare însă discutabilă.

Vîrsta se pare că modifică circulația capilară retiniană. Experiența lui Bonnet arată pe o sută de cazuri, între 20 și 40 de ani, că vederea globulară cu percepția entoscopică a mișcărilor ritmice este întîlnită într-o proporție de 83%; pe 100 de cazuri în jurul vîrstei de 60 de ani o întîlnește numai de 30 de ori; senzația pare a deveni excepțională dincolo de vîrsta de 75 de ani.

In cadrul bolii hipertensive, cazurile cu hipertensiune arterială moderată (tensiunea diastolică nedepășind 120 mm Hg), pe 100 de cazuri, Bonnet găsește această „insuficiență" capilară de 72 de ori; iar în cazurile cu hipertensiune forte, autorul o întîlnește de 84 de ori.

Toate aceste experiențe arată clar că rețeaua capilară retiniană este mai puțin permeabilă la bătrîni și la hipertensivi, explicînd totodată și apariția degenerescențelor maculare și a focarelor de capilaroză, atît de frecvente la aceștia.

In interpretarea semnelor oftalmoscopice și funcționale ale retinei în boala hipertensivă, trebuie să se țină totdeauna seama de felul în care rețeaua capilară suportă hipertensiunea, aceasta cu atît mai mult, cu cît capilarul este responsabilul nutriției retinei. Modul în care rețeaua capilară reușește sau nu să se adapteze în fața presiunii sanguine crescute va desemna — în mare — tabloul pe care-l va prezenta retina într-unul sau altul din cazuri.

Este drept că prin simplul examen oftalmoscopic nu putem lua legătura direct cu rețeaua capilară retiniană și cu formele ei de

Scanned with OKEN Scanner

reacţie în faţa bolii hipertensive; prin constatarea şi interpretarea tabloului vasculo-retinian, vom putea însă ajunge adesea, prin deducţie, la o concluzie satisfăcătoare asupra stării acestei reţele capilare.

Reacţia arteriolelor şi a capilarelor se manifestă, de obicei, într-una din următoarele trei forme:

1. Forma cea mai favorabilă în cadrul bolii hipertensive este aceea în care capilarele sînt scăldate încă într-un mediu netoxic; arteriolele reuşesc a rezista „şocului" tensional, lucru constatat printr-o integritate şi uşoară retractibilitate a pereţilor, care pot absorbi o parte din forţa hipertensiunii. Cînd şi cînd, în această formă pot apărea semne de blocaje trecătoare, traduse prin scotoame pasagere, sau chiar mici hemoragii.

2. Într-o altă formă de răspuns în faţa hipertensiunii arteriale, arteriolele şi capilarele reacţionează prin *îngroşarea şi hipertonia pereţilor,* ajungînd — mai curînd sau mai tîrziu — la obliterări ale reţelei. În aceste cazuri, presiunea venoasă nu este ridicată. In această formă putem vedea pe fundul de ochi cordoane albe însoţind — sau chiar înlocuind — arteriolele. Bailliart şi Schiff-Wertheim au văzut în grosimea retinei fine linii albe, marcînd traseul capilarelor îngroşate, opace şi obliterate. Putem întîlni mici anevrisme arteriolare, care, din cînd în cînd, se rup, dînd naştere la mici hemoragii; mai tîrziu se pot oblitera şi ele, luînd aspectul de „grăunţe albe". Evoluţia duce fatal spre scleroză şi obliterare, progresînd dinspre capilare spre reţeaua arterială. Înţelegem din această descriere că este vorba despre tabloul pe care îl întîlnim adesea în faza nefrogenă a bolii hipertensive. Dungile albe descrise, sînt martorii existenţei unui baraj capilar. In această formă de reacţie arteriolo-capilară, semnul Salus-Gunn este rar întîlnit, chiar în cazurile avansate.

3. Într-o formă cu totul opusă, capilarele se lasă *„forţate"*: ele sînt destinse de presiunea mărită, nemaiputînd opune rezistenţa necesară. Această atonie se transmite şi venulelor, care se dilată: vom găsi o persistenţă prelungită a pulsului venos la presiunea dinamometrică, traducînd slăbiciunea barajului capilar. Coloana sanguină are tendinţă la stagnare; arteriolele le găsim puţin contractate, fie pentru a încerca să lupte contra obstacolelor, fie pentru a reduce debitul sanguin. Alteori însă, calibrul arteriolar — în această formă de reacţie — poate fi normal, cu tonicitate aproape integră. Dacă însă procesul continuă mai multă vreme, capilarele şi venulele cedează, chiar înainte de a se constitui leziunea anatomică. Se pot produce mici hemoragii, întovărăşite adesea de exsudat fibrinos. Venele sînt totdeauna dilatate, sinuoase, de culoare mai închisă, uneori încon-

Scanned with OKEN Scanner

jurate de edem : de obicei, aceasta este forma în care întîlnim — cu maximum de frecvenţă — semnul lui Salus-Gunn. Tabloul reprezentat nu este altceva decît o formă „congestivă“ a bolii hipertensive şi-l putem întîlni frecvent în formele cu evoluţie rapid progresivă. Cu cît slăbiciunea capilară creşte, cu atît sîngele stagnează mai mult, asfixia tisulară făcîndu-se simţită din cauza impregnării toxice ; toxicoza mediului înconjurător paralizează la rîndul ei şi mai mult reţeaua capilară. În acest timp se accentuează şi contracţia arterială, pentru a învinge barajul pe care-l are în faţă.

După opinia lui Fritz, este greşit să se generalizeze că întreg ansamblul capilarelor retinei ar fi supus — în acelaşi timp — unei modalităţi identice de circulaţie. Este drept că această stare, pe care autorul o numeşte „izoperfuzie capilară“, este prezentă în majoritatea cazurilor ; într-un anumit număr de cazuri patologice, uniformitatea face însă loc unei eterogenităţi manifeste, în sensul că anumite teritorii capilare retiniene reacţionează diferit faţă de alte teritorii : acestui mod neuniform de circulaţie, autorul îl dă numele de „anizoperfuzie capilară“.

Acest mod se poate produce, fie printr-o exagerare a spasmului într-un anumit teritoriu capilar, ducînd la o insuficientă irigare a teritoriului corespunzător, putînd merge pînă la formarea unor focare atrofice retiniene, analoge ramolismentului cerebral.

De asemenea, putem întîlni o reacţie capilară diferită, prin scăderea marcantă a vasoconstricţiei într-un anumit teritoriu. Consecinţele acestei ruperi de echilibru sînt : leziunile hemoragice şi cele exsudative. Leziunile ar fi consecinţele inegalităţii rezistenţei pereţilor vasculari, în diferite regiuni retiniene. Fritz este de părere că stările de „izo“ şi „anizoperfuzie“ capilară se pot recunoaşte prin analizarea pulsului venos retinian, pe care-l socoteşte drept trăsătură expresivă a stării permeabilităţii reţelei capilare, pe care curentul venos o succede.

În concluzie, se pare că starea capilarelor este aceea care joacă rolul principal în constituirea diverselor aspecte oftalmoscopice ale bolii hipertensive. Se pare, de asemenea, că în faţa hipertensiunii, comportarea arteriolelor este diferită, fiind condiţionată şi de starea arteriolelor şi de eventuala impregnare toxică a mediului lor intim. Pentru a cunoaşte felul specific al reacţiei capilare, ne lovim de greutăţile lipsei de investigaţie directă. De aceea, interpretarea stării funcţionale a capilarelor comportă din partea cercetătorului un proces de înţelegere a totalităţii semnelor morfologice şi tensionale care îi stau la îndemînă. Din

Scanned with OKEN Scanner

sinteza interpretării acestor semne, oftalmologul poate și trebuie să-și întocmească o idee *unitară* asupra tabloului oftalmoscopic. De altfel, aceasta trebuie să reprezinte ţinta sa superioară pentru cunoaşterea manifestărilor fundului de ochi în boala hipertensivă.

Numai în acest fel examenul oftalmologic își va găsi adevărata valoare clinică, încercînd să furnizeze internistului, nu numai „o imagine", ci și „o explicaţie" a fundului de ochi hipertensiv.

Scanned with OKEN Scanner

VI. Tipuri fiziopatologice de circulaţie retiniană în boala hipertensivă

Examinarea elementelor vasculare şi tisulare ale fundului de ochi şi măsurătorile tensionale ale vaselor retinei permit, prin studiul lor comparativ (şi prin confruntarea cu leziunile celorlalte viscere), să ne orientăm într-o oarecare măsură asupra „formei" diverselor tulburări circulatorii retiniene.

Plecînd de la acest considerent şi ţinînd seama de noţiunile de anatomie şi fiziologie expuse, vom putea diferenţia, în cadrul bolii hipertensive, mai multe tipuri de circulaţie retiniană.

Tipul circulator normal are următoarele caractere: tensiunea arterei şi venei retiniene în limite normale. În acest caz, presiunea „diferenţială" (între artera şi vena retinei) este absorbită de arborele capilar retinian, perfect permeabil. În general, în aceste cazuri, pe suprafaţa papilei nu se observă puls venos spontan. Calibrul arteriolelor este normal, adică sensibil egal cu 0,1 mm (măsurat cu aparatul lui Batké). Observate pînă la periferia cîmpului retinian, aceste vase nu prezintă, nici spasme, nici dilatări.

În boala hipertensivă, cea mai obişnuită alterare a circulaţiei retiniene este constituită de scăderea permeabilităţii reţelei capilarelor; acest lucru poate fi provocat de o vasoconstricţie arteriolară şi capilară. În faţa tulburării descrise, organismul răspunde printr-o ridicare a presiunii sanguine, ceea ce poate duce — într-un prim stadiu — la o compensare circulatorie perfectă în sensul unei irigări normale a reţelei capilare retiniene şi de aci la o bună nutriţie tisulară. Faptul este posibil atît timp cît există un echilibru perfect între tensiunea crescută, pe de o parte, şi mărirea tonusului vascular, pe de alta. Acest tip de circulaţie retiniană este cel mai frecvent observat în „faza neurogenă" a bolii hipertensive; el comportă de altfel şi cele mai puţine „riscuri" din punctul de vedere al accidentelor posibile. În aceste cazuri avem de-a face cu o uniformitate de irigare a întregii reţele capilare retiniene. Vom găsi o tensiune arterială

retiniană de cele mai multe ori normală, un raport „concordant" între tensiunea diastolică retiniană și cea generală sau, rareori, ușor „discordant" ; de asemenea, lipsa pulsului venos la orice compresiune dinamometrică, un oarecare grad de contracții arteriolare, creșterea rigidității parietale vasculare, precum și o ușoară creștere a tensiunii medii retiniene.

Cînd inima slăbește, neputînd atinge valori suficiente deschiderii și perfuzării acestei rețele capilare contractate, pericolele tulburării circulației retiniene devin numeroase. Presiunea venoasă poate scădea într-atît, încît să vedem vena aproape „turtită", tensiunea intravenoasă devenind inferioară presiunii intraoculare. Presiunea capilară este și ea scăzută, ducînd la un grad accentuat de anoxemie tisulară. Această stare, împinsă la extrem, ar putea duce la atrofia optică sau anemierea diferitelor regiuni vasculare retiniene, reprezentate prin zone de degenerescență, comparabile ramolismentului cerebral.

In opoziție cu reacția hipertonică consecutivă obstacolului capilar, fibrele musculare netede ale arteriolelor retinei, supuse, constant și timp îndelungat, unei presiuni vasculare mărite, pot sfîrși prin a ceda, dilatîndu-se și ducînd la o fragilitate marcată a pereților acestora. Aceasta cu atît mai mult cu cît arterele larg deschise și lipsite de elasticitate vor menține o presiune ridicată și o „diferențială" necompatibilă cu rezistența vaselor mici. In acest cadru de circulație retiniană vom găsi o hipertensiune accentuată în artera retinei, cu o „discordanță" progresivă între tensiunea arterei retiniene și cea generală. De asemenea, arterele apar dilatate, calibrul lor putînd ajunge pînă la 0,2 mm (aparatul lui Batké). Capilarele neputînd suporta toată presiunea diferențială impusă de debitul și tensiunea sîngelui arterial, vor imprima venelor o ușoară hipertonie, la început moderată, apoi din ce în ce mai marcată. Un ușor edem poate însoți vasele peripapilare ca test al unei permeabilități alterate. De asemenea, putem întîlni hemoragii și exsudate, toate consemnînd „oboseala" sau „forțarea" rețelei capilare retiniene.

Măsurînd presiunea sîngelui în artera centrală a retinei, precum și supleţea acestei artere, căpătăm relații hemodinamice retiniene dintre cele mai importante ; dacă la aceasta vom adăuga — după opinia lui Fritz — măsurarea (micrometrică sau microfotografică) a calibrului arterei retinei, vom cunoaște principalii factori care domină circulația arterială retiniană — ca de altfel orice circulație periferică.

De altfel, Fritz a încercat să deducă din variațiile acestor trei elemente, măsurabile clinic, tipurile fiziologice și patologice ale circulației retiniene. Deoarece în cursul examenului fundului de

Scanned with OKEN Scanner

ochi în boala hipertensivă întîlnim la fiecare pas elementele acestor tipuri propuse, am considerat util să fie semnalate:

Primul tip (fiziologic): presiune retiniană normală + elasticitate normală (10 g) + calibru arterial normal (7/100 din diametrul papilar).

Al doilea tip: hipotensiune retiniană + elasticitate parietală normală sau scăzută + calibru normal sau ușor strîmtorat. Clinic, acest tip poate prezenta deficiențe trecătoare de vedere care beneficiază de medicație vasoconstrictoare și tonicardiacă.

Al treilea tip: hipertensiune retiniană + elasticitate normală sau scăzută + calibru normal sau ușor lărgit. Fritz susține că acestui tip îi aparțin majoritatea cazurilor cu hemoragii cerebrale. În aceste cazuri, medicația vasodilatatoare își are toată valoarea; medicația hipertensivă este strict contraindicată.

Al patrulea tip: hipotensiune retiniană + rigiditate parietală forte (circa 20 g) + calibru redus: în astfel de cazuri, vasele fundului de ochi pot prezenta semne de scleroză intensă; acuitatea vizuală este adesea deficitară. Nici medicația vasodilatatoare, nici cea vasoconstrictoare nu-și găsește — în acest tip — justificarea: autorul recomandă stimulente ale circulației centrale și medicație de durată.

Al cincilea tip: hipertensiune retiniană + rigiditate forte + calibru normal (sau neregulat strîmtorat): aceste elemente ar corespunde unei funcționalități „compensate", unde pot fi întîlnite mari cifre tensionale retiniene fără accidente hemoragice. Cu cît aceste hipertensiuni, zise bine tolerate, sînt mai marcate — spune Fritz — cu atît găsim rigidități arteriale mai mari. Echilibrul nu se menține însă totdeauna, mai ales cînd tensiunea atinge cifre considerabile; în aceste cazuri pot apărea hemoragii la locurile de minimă rezistență. Substanțele vasodilatatoare — în general puțin active — vor fi salutare în măsura în care pot scădea tensiunea arterială.

În concluzie putem constata că:

A. Rigiditatea arterială *slabă* în asociație cu hipertensiunea marcată poate crea o stare periculoasă, prin riscul hemoragiilor oculare și cerebrale; asociate cu hipotensiunea arterială poate da naștere la deficite vizuale trecătoare (fig. 8).

B. Rigiditatea arterială *forte,* în prezența hipertensiunii arteriale retiniene, pare a fi expresia unei rezistențe mărite a vasului în fața șocului tensional; în prezența hipotensiunii retiniene, duce la deficite organice și funcționale grave.

Aceste tipuri circulatorii, expuse de Fritz, sînt atrăgătoare la prima vedere; ele necesită însă o cercetare și verificare mai îndelungată.

Scanned with OKEN Scanner

În cazurile văzute de noi am remarcat că într-adevăr — în majoritatea observațiilor făcute — hemoragiile retiniene existau în prezența unei hipertensiuni retiniene ridicate și a unei rezistențe parietale cvasi normale (tipul al treilea, după Fritz). Un singur caz cu hemoragii mari, răspîndite pe toată suprafața interpapilo-maculară, prezenta o rigiditate crescută, în prezența unei hipertensiuni retiniene diastolice care era, însă, deosebit de mare (90 g) (tipul al cincilea).

Trebuie să ținem seama că nu este obligatoriu ca în tot arborele circulator retinian reacția să fie aceeași în sensul că, în anu-

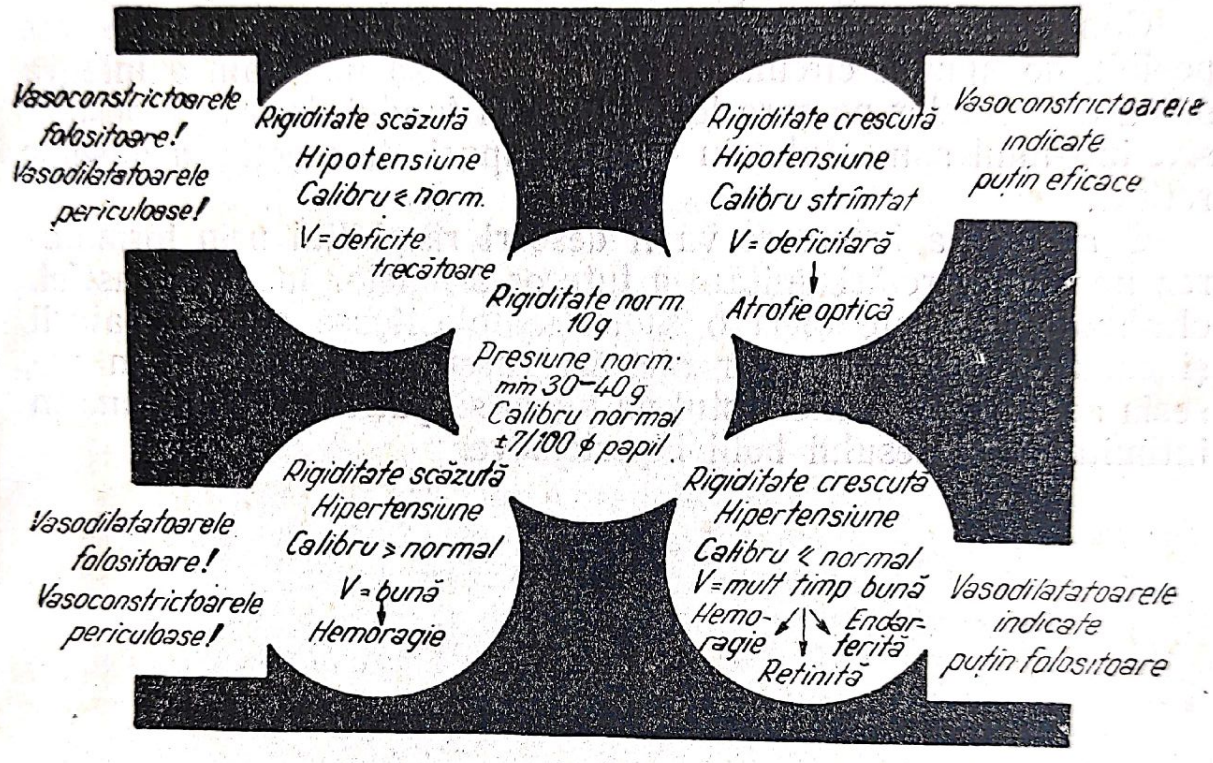

Fig. 8. — Tipuri fiziopatologice retiniene în boala hipertensivă, cu indicații simptomatologice și terapeutice. Fiecare cerc reprezintă un tip de circulație retiniană, avînd drept criterii de apreciere: rigiditatea peretelui arterial, tensiunea arterei retiniene și calibrul arterial, *V* = vedere.

mite regiuni, capilarele pot arăta semne de slăbiciune și atonie arteriolară, în timp ce în altele ele rezistă hipertensiunii prin toată forța contractilității lor. Acest lucru explică de altfel și posibilitatea de a întîlni stări circulatorii diferite la un ochi față de congenerul său sau uneori chiar semnele unor tulburări diverse ivite în cadrul aceluiași fund de ochi. De asemenea, sînt numeroase exemplele în care, pe același cîmp oftalmoscopic, se pot vedea semne de „spasticitate" alternînd cu semne și accidente datorite atoniei și dilatației. Starea de neuniformitate (neomogenitate) de irigație a rețelei capilare retiniene se numește stare de „anizoperfuzie", în opoziție cu termenul de „izoperfuzie", ter-

Scanned with OKEN Scanner

men care evocă o stare omogenă de integritate — sau alterare — a reţelei vasculare (Fritz).

Din studiul acestor cîtorva tipuri fiziopatologice citate, înţelegem cît de variată este reacţia funcţională a vaselor retiniene în boala hipertensivă, datorită diferitelor modalităţi de răspuns din partea arteriolelor şi capilarelor retinei.

Prin diferenţierea tipurilor circulatorii fiziopatologice descrise mai sus nu înseamnă că am epuizat întreaga gamă de reacţii pe care reţeaua capilară şi arteriolară retiniană o poate da în faţa bolii hipertensive. Variaţia reacţiei funcţionale a acestei reţele este cu siguranţă mult mai mare.

Considerăm însă important să ţinem seama, acolo unde este posibil, de tipurile circulatorii descrise şi să încercăm a integra suma elementelor pe care le întîlnim în fundul de ochi hipertensiv, într-unul sau altul din aceste tipuri de reacţie a vaselor retinei.

O asemenea încercare va fi deseori răsplătită prin formularea unei interpretări unitare a tuturor semnelor întîlnite; astfel, oftalmologul poate oferi o indicaţie folositoare asupra naturii şi consecinţelor diverselor alterări vasculare retiniene; în posesia acestor date, internistul va putea să pătrundă mai adînc în intimitatea procesului bolii hipertensive.

Scanned with OKEN Scanner

VII. Clasificarea manifestărilor fundului de ochi în boala hipertensivă

Clasificări, totdeauna arbitrare, bazate pe o morfologie adesea înşelătoare şi neţinînd seama de polimorfismul şi de mobilitatea specifică a bolii hipertensive, au abundat, atît în studiul bolii din punct de vedere medical general, cît şi pe plan oftalmologic.

Numeroase au fost încercările de sistematizare şi clasificare a formelor bolii hipertensive; numărul lor mare este justificat, atît de cunoaşterea imperfectă a procesului hipertensiv, cît şi de diversitatea punctelor de vedere utilizate în clasificare.

Zamîslova afirmă că în literatura mondială se găsesc aproape 50 de clasificări diferite ale bolii hipertensive.

Friedenwald (1947) arată că două aspecte contribuie să îngreuneze clasificarea acestei afecţiuni vasculare. În primul rînd, afecţiunea a fost clasată din două puncte de vedere, unul *clinic* şi altul *anatomopatologic,* şi în al doilea rînd aceste două clasificări n-au corespuns niciodată satisfăcător: *anatomopatologul* recunoaşte două afecţiuni vasculare primordiale: 1) afecţiunea intimei, care se numeşte „arterioscleroză" şi mai tîrziu „ateroscleroză" etc.; 2) afecţiunea cunoscută ca „degenerescenţa hialină" a peretelui arterial. Cum această a doua formă se găseşte mai frecvent în micile vase sanguine, ea este recunoscută ca origine a sclerozei arteriolare şi ulterior i se dau alte numiri. Aceste două feluri de leziuni pot afecta uneori vase de aceeaşi mărime. De aceea, clasînd cele două afecţiuni pe baza dimensiunilor vasului interesat şi fondînd clasificarea retiniană pe faptul că vasele arteriale pe care le vedem în retină sînt toate arteriole, nu rezolvăm problema.

Clinica aduce o confuzie suplimentară: se vorbeşte uneori de contracţia „spasmodică", alteori de „strîmtorare" prin scleroză vasculară — or, deosebirea nu este uşoară. Ca exemplu: strîmtorarea mai mult sau mai puţin generalizată a arteriolelor retinei constituie un simptom cvasi constant în boala hipertensivă, din care cauză îl numim „semn de hipertonie"; dar la bătrînul arte-

rioscleros, hipertensiv sau nu, strîmtorarea reţelei arteriale este obişnuită, simptomatică de „scleroză arterială". Simpla inspecţie nu este deci suficientă.

La aceste dificultăţi de clasificare o vom adăuga pe aceea consemnată de G. F. Lang. El a arătat că într-o afecţiune ca boala hipertensivă, care debutează în urma unor tulburări funcţionale ale sistemului nervos, este greu de stabilit limita între starea fiziologică şi starea patologică.

Consemnarea acestor greutăţi ne va ajuta să înţelegem de ce şi încercarea grupării semnelor vasculare retiniene în boala hipertensivă este o muncă anevoioasă şi susceptibilă la critici; multitudinea posibilităţilor de a alcătui o formă şi un stadiu al bolii hipertensive au făcut pe unii să se exprime că această boală nu este altceva decît un imens „mozaic".

Totuşi, încadrarea tabloului oftalmoscopic într-o formă de clasificare este foarte necesară: ea trebuie să se încadreze însă cît mai bine în caracterul clinic general al bolii, numai astfel putînd să ofere internistului sau neurologului lămuriri asupra evoluţiei viitoare a afecţiunii.

Pentru înţelegerea unei asemenea încadrări a tabloului oftalmologic, considerăm indispensabil să arătăm delimitarea stadiilor şi fazelor în evoluţia bolii hipertensive, aşa cum a stabilit-o eminentul clinician şi cercetător G. F. Lang.

Acesta a observat numeroase cazuri, în care timp de mulţi ani se constatau numai creşteri de scurtă durată a tensiunii, care surveneau destul de brusc, după o perioadă de oboseală şi care cedau după o scurtă odihnă. După acest stadiu incipient, cu ocazia unui nou surmenaj, se instala un tablou evident de hipertensiune. Este primul stadiu al bolii hipertensive — *perioada neurogenă.*

În perioada neurogenă, Lang distinge două faze: aceea a hipertensiunii tranzitorii şi aceea a hipertensiunii instabile. În faza tranzitorie, tensiunea arterială se menţine ridicată cîteva zile, săptămîni sau luni. Cînd însă echilibrul dintre funcţia presoare şi cea depresoare înclină în favoarea celei presoare, se instalează o hipertensiune mai evidentă, însă puţin stabilă (hipertensiunea instabilă). Dacă durata ultimei faze a perioadei neurogene se prelungeşte pe o perioadă mai îndelungată şi dacă concomitent contracţia tonică a pereţilor arteriolelor se intensifică, suferă treptat şi irigaţia sanguină a diferitelor organe. Acest lucru mai este favorizat şi de arterioscleroza care s-a dezvoltat în acest timp sub influenţa hipertensiunii.

Dezvoltarea arteriosclerozei renale favorizează ischemia rinichilor, care declanşează mecanismul presor renal. Cînd această

Scanned with OKEN Scanner

ischemie devine permanentă şi ireversibilă, factorul renal domină tabloul clinic, iar boala trece în stadiul *nefrogen.*

Stabilirea trecerii de la faza „neurogenă" la cea „nefrogenă" este destul de dificilă, deoarece trecerea se face, fie insidios, fie în salturi. Mai trebuie ţinut seama că rinichiul produce, atît principiul vasopresor — renina — în porţiunile ischemizate, cît şi principiul depresor — hipertensinaza — în porţiunile încă suficient irigate. Numai în perioada nefrogenă a bolii se pot constata manifestări pronunţate de origine renală.

În perioada de trecere între stadiul neurogen şi cel nefrogen încep să apară tulburări cardiace, provocate de sistemul nervos central, şi leziuni ale fundului de ochi, mergînd pînă la retinopatia hipertensivă.

Includerea unui *stadiu tranzitoriu* în evoluţia bolii hipertensive este justificată de faptul că, la început, ischemia rinichilor este suficientă pentru a face să intre în acţiune factorul presor renal, datorită, nu atît arteriosclerozei renale, cît intensificării bruşte o tonusului arteriolelor, fenomene care pot fi supuse unor variaţii mari.

Superioritatea clasificării lui Lang constă în faptul că ea ne indică la fiecare stadiu mecanismul patogenic corespunzător, pe cînd clasificările obişnuite, alcătuite pe forme clinice, se bazează numai pe variabilitatea simptomelor.

Din punct de vedere clinic, în prima fază a evoluţiei bolii hipertensive — faza tensiunii nestabile — avem de-a face cu diverse tulburări funcţionale ale vaselor, fără modificări organice ale acestora. Această fază se caracterizează mai ales prin ridicarea tensiunii sistolice, în timp ce tensiunea diastolică nu se ridică sau se ridică puţin.

A doua fază este cea a hipertoniei stabile, faza tulburărilor circulatorii pe fondul unor modificări organice în vase, ireversibile — sau, în orice caz, greu reversibile —, mai ales în arteriolele precapilare, unde se dezvoltă o scleroză caracteristică. În această fază înregistrăm o creştere stabilă, nu numai a tensiunii sistolice, dar — ceea ce este mai important — şi a celei diastolice.

Dacă bolnavul nu moare în această fază din cauza diferitelor complicaţii, boala intră în ultima fază — a treia — care se caracterizează prin caşexie generală pe fondul modificărilor grave anatomice ale inimii, rinichilor şi sistemului nervos central. În acest stadiu tensiunea sistolică nu mai are tendinţă de creştere, însă tensiunea diastolică continuă să crească.

Cercetările sistematice şi amănunţite ale fundului de ochi, în diferite faze ale bolii hipertensive, ne permit, într-o oarecare măsură, să urmărim trecerea modificărilor funcţionale vasculare în modificări organice stabile şi a trecerii de la modificări care sînt

Scanned with OKEN Scanner

numai „vasculare“ la modificări ale „țesutului retinian“ propriu-zis.

Pentru ușurința încadrării unui anumit aspect al fundului de ochi hipertensiv într-una din fazele amintite ale bolii, profesorul Krasnov a întocmit o clasificare constituită pe principiile care rezultă direct din caracterul general clinic și din evoluția bolii hipertensive.

Din 1951 am adoptat această clasificare în formularea examenelor oftalmoscopice ale bolnavilor hipertensivi.

Trebuie să subliniem că în cadrul bolii hipertensive, aspectele oftalmologice descrise nu se dezvoltă totdeauna strict delimitat și obligatoriu succesiv ; ele se pot înlocui, pot varia și elementele diferitelor faze pot să coexiste.

De aceea, ca oricare altă clasificare în materie, terminologia și clasificarea prof. Krasnov trebuie privită numai ca o schemă, în orice caz foarte necesară și practică, deoarece ne ușurează, atît delimitarea particularităților caracteristice ale aspectelor fundului de ochi hipertensiv, cît și stabilirea unui limbaj comun, bazat pe caracterul clinic al bolii, între medicii diferitelor specialități.

La baza clasificării prof. Krasnov stau două principii bine conturate : în primul rînd depistarea prezenței, fie numai a modificărilor *funcționale,* fie a modificărilor *organice ;* în al doilea rînd, participarea vizibilă numai a vaselor în procesul patologic sau atragerea în proces și a țesutului retinian.

Primul stadiu al modificărilor fundului de ochi hipertensiv este delimitat sub denumirea de *angiopatie hipertensivă* : este vorba numai de modificări vasculare de tip funcțional, fără ca țesutul retinian să participe la procesul patologic (fig. 9). Modificările pot avea, fie un caracter dinamic, reversibil, apărînd, de exemplu, numai în timpul anumitor momente de criză, sau un caracter relativ constant.

Dintre semnele mai frecvente ale acestui stadiu, desprindem : modificările de calibru vascular, modificări de traiect (sinuozități arteriolare și venoase — „semnul lui Gwist“), uneori semnul Salus-Gunn, modificări de reflex vascular și, în genere, aspect hiperemic al fundului de ochi datorit hiperemiei vasculare-retiniene. Krasnov arată că, atunci cînd factorii etiologici temporari ai bolii nu sînt înlăturați și tensiunea arterială generală se menține mai mult timp ridicată, ca și în cazurile în care boala se dezvoltă de la început în forma ei retino-cerebrală, se observă pe fundul de ochi, de la început, nu dilatarea ci, dimpotrivă, îngustarea mai mult sau mai puțin accentuată a arteriolelor.

Trecerea bolii hipertensive din faza incipientă, funcțională, în faza modificărilor organice, determină apariția aspectului de „an-

Scanned with OKEN Scanner

Regenbogen. Fundul de ochi în boala hipertensivă

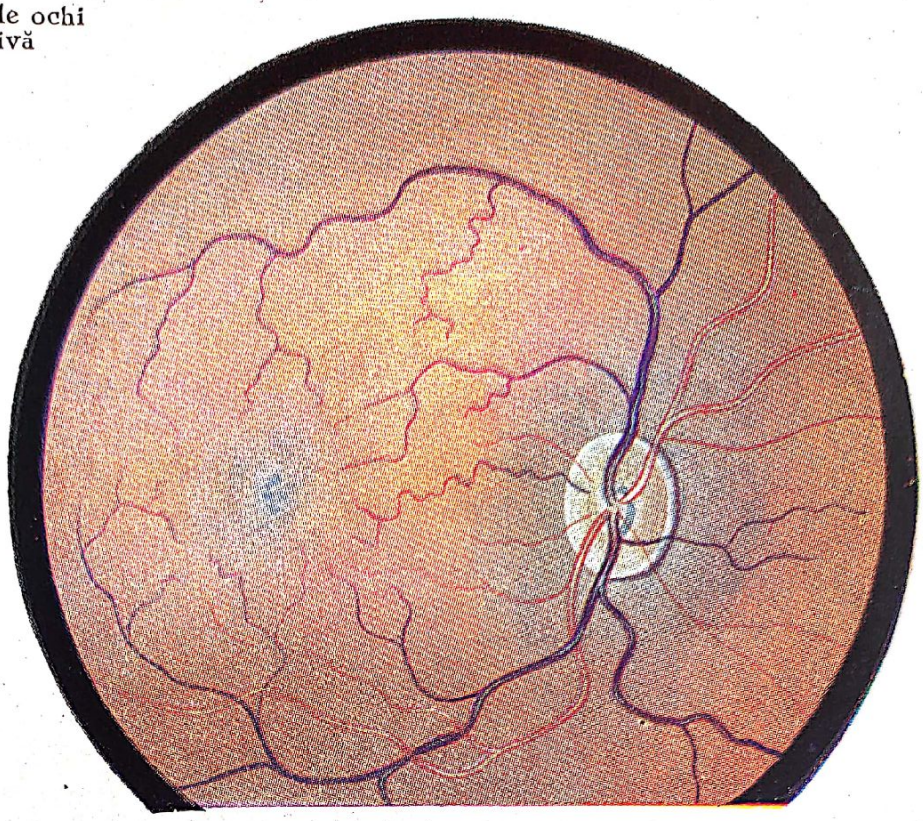

Fig. 9. — Angiopatie hipertensivă.
Aspect hiperemic moderat. Spasticitate arteriolară incipientă. Sinuozități arteriorale. Modificări de reflex arterial.

Fig. 10. — Angioscleroză hipertensivă.
Modificări de endo- și periarterioză. Aspecte de „sîrmă de argint". Semnul lui Gwist intens pozitiv (venule paramaculare) „tirbușonate". Semne Salus-Gunn intense. Vene turgescente. Capilaroză paramaculară.

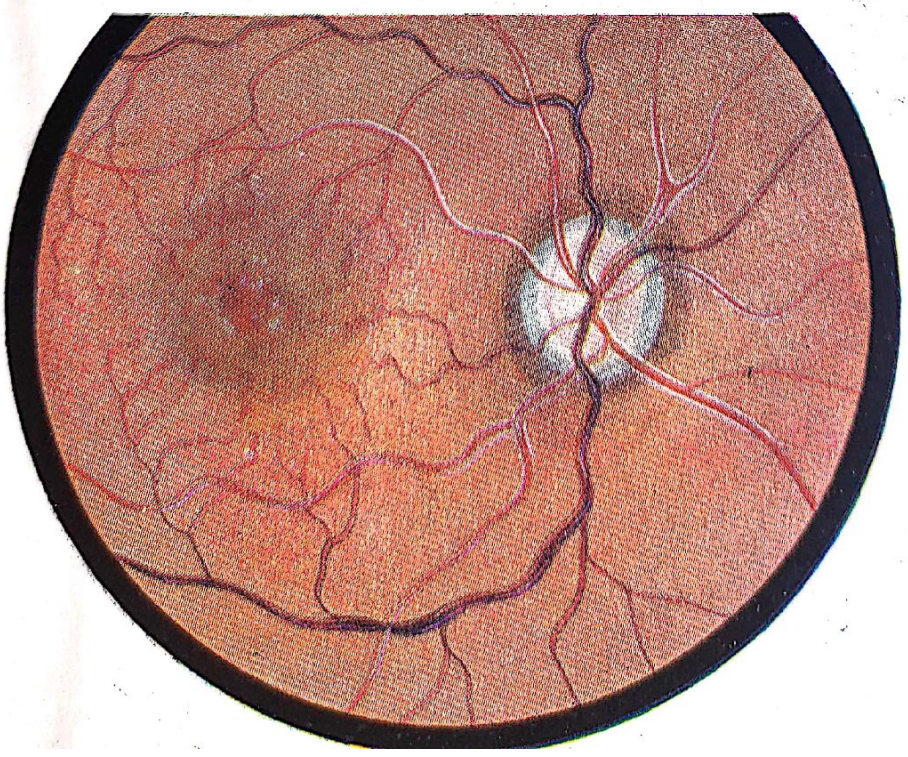

Scanned with OKEN Scanner

giosclerozã hipertensivă". Momentul caracteristic al acestui tablou se bazează pe modificarea arteriolelor, în care începe să se dezvolte, fie hialinizarea, fie aşa-numita mioclastofibroză, care poate fi însoţită şi de fibrozarea perivasculară (fig. 10).

Evoluţia progresivă a semnelor retiniene poate produce, într-un stadiu mai avansat, aspectul de *retinopatie hipertensivă.* În acest cadru putem introduce toate aspectele care înainte erau denumite cu diverşi termeni, mai ales cu acela de „retinită albuminurică", cu toate că la 30% din aceşti bolnavi nu se constata albuminurie.

Deoarece tabloul oftalmoscopic al acestui stadiu poate fi diferit, autorul desprinde trei tipuri de retinopatie; diferenţa dintre aceste tipuri este, din punct de vedere practic, destul de greu de făcut, fiind adesea mai mult cantitativă decît calitativă, dar cînd este realizabilă, valoarea prognostică oferită este de mare preţ. Tipurile sînt:

a) *Retinopatia arteriosclerotică*

Lucrul cel mai caracteristic este scleroza pronunţată şi difuză a vaselor retiniene. În aceste cazuri, papila nervului optic este de obicei normală; doar tardiv poate apărea atrofia ei. În orice caz, *lipseşte total edemul papilar.* Întîlnim exsudate (de obicei mici) clare, nete, albicioase sau gălbui, stabile sau nu. Uneori apar hemoragii, de obicei mici, diseminate şi superficiale (de ex: fig. 11).

Tabloul descris este, în mod obişnuit, bilateral, posibil însă şi unilateral. Se observă mai frecvent la bătrîni, este susceptibil la tratament şi are un prognostic vital bun: aceşti bolnavi vor muri ca „cerebrali" sau „cardiaci", nu ca „renali". Prezenţa hemoragiilor şi exsudatelor nu reprezintă, în acest caz, un semn de prognostic letal.

b) *Retinopatia hipertensivă renală*

Semnul cel mai constant şi caracteristic este constituit de îngustarea arterelor. De aceea, unii numesc această formă „angiospastică" sau „ischemică".

De asemenea, edemul retinian este aproape constant, evidenţiat prin apariţia unor reflexe accentuate ale cîmpului retinian. Uneori întîlnim edem papilar (amintind staza papilară din tumorile cerebrale), dar care ar proveni — se pare — dintr-o cauză locală, analogă edemului retinian. Întîlnim hemoragii mari şi mici, mai ales de-a lungul vaselor şi în regiunea interpapilo-macu-lară. De asemenea, exsudate, mai ales peripapilare, deasupra şi dedesubtul vaselor. Unele au aspect mai vătos şi sînt caracte-

Scanned with OKEN Scanner

ristice unui proces acut şi malign, altele cu aspect lucios, martore ale unui proces cronic.

În rezumat, prezenţa edemului şi strîmtorarea arterelor fac diagnosticul diferenţial cu forma arteriosclerotică. Prognosticul este grav, căci 70% din bolnavi mor în primul an, circa 25% în al doilea an şi doar restul supravieţuiesc peste doi ani.

c) *Retinopatia hipertensivă malignă*

Această formă poate constitui stadiul final al hipertensiunii lent progresive, constînd într-un tablou analog, dar mai accentuat, cu al retinopatiei hipertonice renale, mai sus descrisă. Prognosticul vital este foarte grav. Interesant şi distinct faţă de aspectul de retinopatie „renală" este posibilitatea formei maligne de a evolua în prezenţa unor rinichi normali.

În privinţa tabloului pe care Krasnov îl etichetează sub numele de „retinopatie hipertensivă malignă", ne-am permis să formulăm două rezerve.

1. Diagnosticul de gravitate, adică de aşa-zisă malignitate nu poate fi făcut *numai* pe baza descoperirii tulburărilor retinopatice.

2. Sindromul exsudativ, cunoscut în „retinopatia malignă", poate adesea regresa.

Totuşi, trebuie să avem în vedere că este just ca, printre diversele sindrome ale bolii hipertensive, să remarcăm existenţa unui anumit sindrom, în cursul căruia boala evoluează grav, ducînd repede la moarte. De asemenea, că edemul papilar şi semnele unei retinopatii grave reprezintă trăsături de obicei caracteristice acestui sindrom. De aceea am socotit nimerit să etichetăm tabloul oftalmoscopic sub numele de „retinopatia hipertensiunii *cu evoluţie* malignă" (în loc de „retinopatia hipertensivă malignă" — Krasnov) (fig. 12).

În cadrul Conferinţei privitoare la boala hipertensivă (Leningrad 1951), au fost duse discuţii animate în jurul problemei clasificării bolii hipertensive.

Comisia însărcinată cu elaborarea acestei clasificări a prezentat, prin prof. Ghelştein, un raport în acest sens.

Comisia a separat într-o grupă specială hipertensiunile simptomatice (arteriosclerotice şi hemodinamice şi cele determinate de leziunile organice ale sistemului nervos central, endocrin, renal), diferenţiindu-le de boala hipertensivă propriu-zisă. Se atrage însă atenţia asupra dificultăţilor uneori inerente, deoarece deseori se poate observa trecerea hipertensiunii simptomatice în boala hipertensivă.

Susţinînd principiul clasificării bolii hipertensive după evoluţia ei clinică, au fost propuse două variante: 1) boala hiperten-

Scanned with OKEN Scanner

Regenbogen. Fundul de ochi în boala hipertensivă

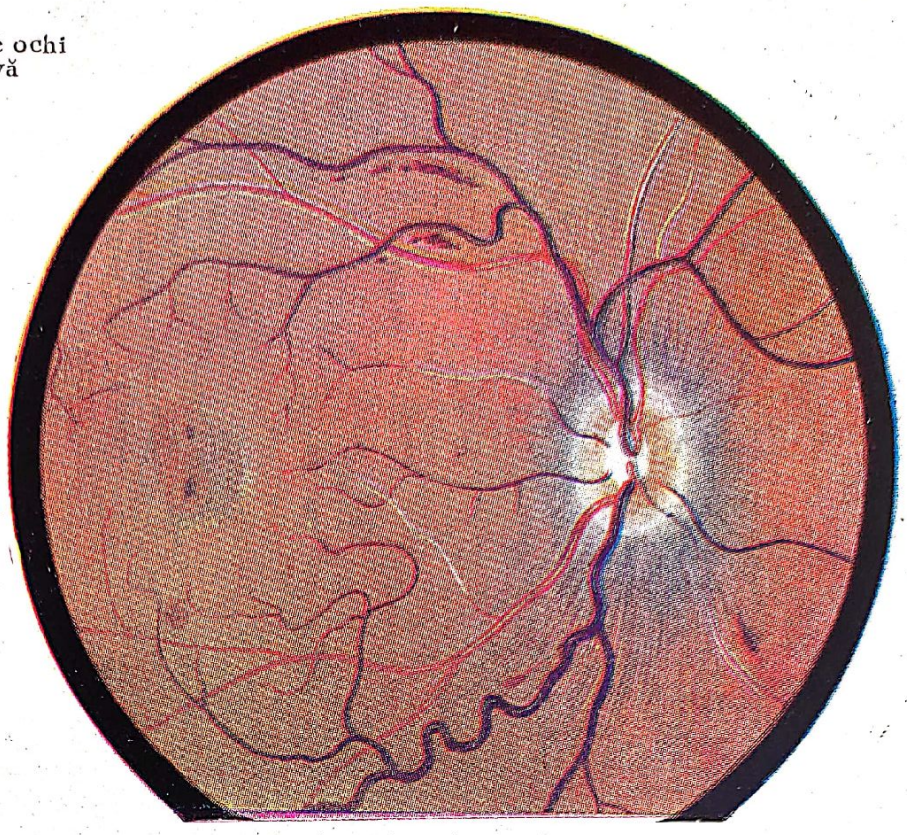

Fig 11. — Retinopatie arteriosclerotică.
Scleroză vasculară difuză şi intensă. Hemoragii capilare şi venoase. Traiecte arteriolare albe lipsite de conţinut. Degenerescenţă maculară de origine vasculară.

Fig. 12. — Retinopatie hipertensivă cu evoluţie malignă, forma exsudativă.
Reacţie exsudativă intensă. Aspect de stază papilară. Hemoragii şi exsudate diseminate. Stea maculară.

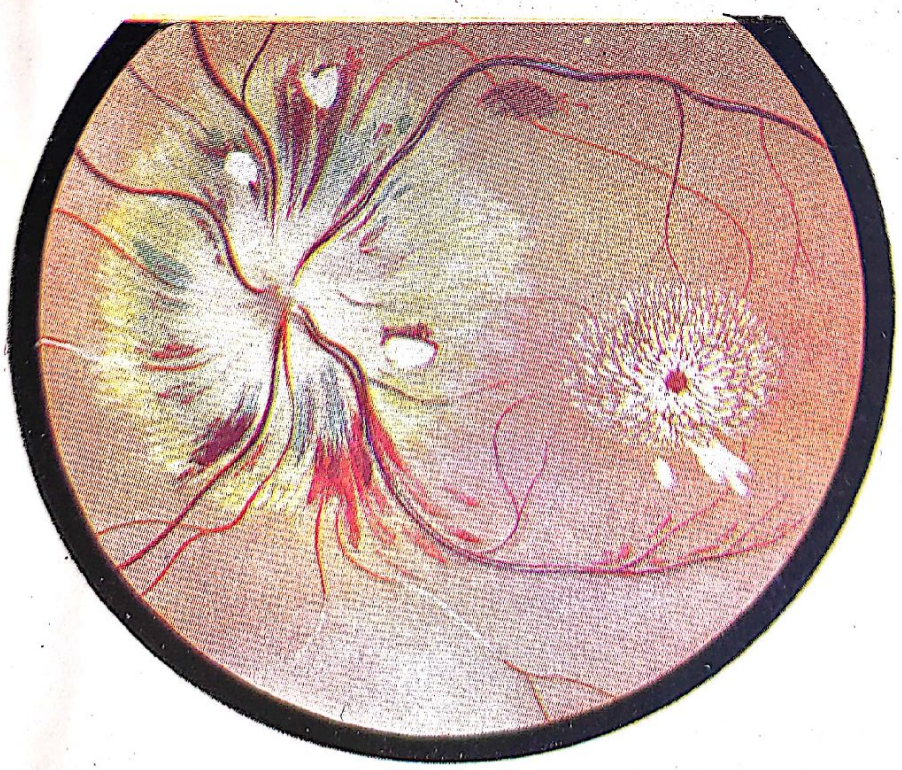

Scanned with OKEN Scanner

sivă cu o evoluţie lentă progresivă (analogă formelor benigne) ; 2) boala hipertensivă cu evoluţie rapid progresivă (analogă formei maligne). Schema de clasificare înlocuieşte fazele nominale prin stadii anonime şi renunţă la împărţirea bolii hipertensive în faza neurogenă, de trecere şi cea nefrogenă.

Împărţirea pe stadii există numai în privinţa formei cu evoluţie lentă. În cadrul acestei forme se consideră următoarele stadii :

Stadiul I : creşterea inconstantă a tensiunii arteriale, cu scădere periodică la nivelul normal şi labilitatea sferei emoţionale.

Stadiul al II-lea : creşterea mai constantă şi mai importantă a tensiunii arteriale cu eventuale scăderi importante, care totuşi nu ajung la nivelul normal ; eventuale tulburări de focar ale circulaţiei cerebrale şi insuficienţă cardiacă slab pronunţată ; sînt posibile semne iniţiale de tulburare a circulaţiei renale, fără insuficienţă renală.

Stadiul al III-lea : creşterea importantă şi constantă a tensiunii ; tulburări de focar ale circulaţiei cerebrale, cu apariţia de pareze sau paralizii ; insuficienţă cardiacă pronunţată ; semne constante de afectare renală (uneori insuficienţă renală).

Acestor trei stadii le corespunde, în proiectul de clasificare, următoarele grupări ale semnelor fundului de ochi în boala hipertensivă :

Stadiul I : eventuale modificări funcţionale ale arterelor (îngustarea arterelor etc.).

Stadiul al II-lea : frecvente modificări ale arterelor retiniene (îngustarea lor, tulburări în raportul dintre calibrele arterelor şi venelor). Diferite grade de compresiune a vaselor la locul încrucişărilor arterio-venoase.

Stadiul al III-lea : foarte adesea modificări importante ale arterelor retiniene şi ale retinei însăşi.

Profilul bolii hipertensive cu evoluţie rapid progresivă cuprinde următoarele semne : tensiunea arterială constantă şi ridicată (mai ales diastolica), tulburări de focar ale circulaţiei cerebrale şi insuficienţă cardiacă pronunţată. Deseori insuficienţă coronariană şi afectarea rinichilor, cu fenomene de insuficienţă renală, putînd merge pînă la uremie azotemică.

Acestei variante clinice îi corespunde — conform proiectului de clasificare — modificări pronunţate ale fundului de ochi, mergînd pînă la hemoragii retiniene şi edem papilar.

În cadrul conferinţei s-au ridicat şi unele obiecţii împotriva acestui proiect de clasificare (M. V. Cernoruţki, M. N. Hviliniţkaia, Belonogova ş.a.) ; obiecţiile cele mai importante s-au referit la împărţirea bolii hipertensive în faze (stadii) cu evoluţie lentă. Astfel, s-a exprimat părerea că această clasificare se îndepăr-

Scanned with OKEN Scanner

tează de la principiul patogenic, înlocuindu-l printr-un principiu clinic, ceea ce constituie un pas înapoi. De asemenea, s-a insistat pentru menținerea împărțirii bolii hipertensive într-o fază neurogenă, de tranziție și nefrogenă, întrucît o asemenea împărțire ar arăta predominarea unui anumit mecanism în dezvoltarea procesului patologic.

De altfel, comisia a propus doar *proiectul* unei viitoare clasificări unice și nu o clasificare definitivă.

Renunțarea comisiei la împărțirea bolii hipertensive în fazele propuse de Lang (neurogenă, de tranziție, nefrogenă) a fost motivată prin aceea că se creează impresia că în faza de trecere și cea nefrogenă, factorii neurogeni nu mai joacă un rol esențial și că rolul dominant îl capătă modificările umorale. De asemenea, s-a arătat că clinica nu este în stare să determine cu precizie momentul intrării în joc a mecanismului presor renal și de aceea limitarea fazei zise nefrogene nu poate fi determinată cu precizie.

Alături de clasificarea propusă de Krasnov și de cea propusă de Conferința de la Leningrad, considerăm interesant, din punct de vedere comparativ, să prezentăm și trei dintre cele mai cunoscute și utilizate încercări de clasificare a modificărilor fundului de ochi în boala hipertensivă.

Este vorba de clasificarea lui Wagener și Keith — folosită încă de majoritatea oftalmologilor, a clasificării lui Cirkowski — propusă și de Lang în monografia sa „Boala hipertensivă" (pag. 186) — și, în fine, a lui Schiff-Wertheim, expusă în cadrul Congresului de oftalmologie din 1950.

Cirkowski propune următoarea clasificație (adoptată de Lang):

1. Modificări funcționale ale vaselor retinei (spasme și îngustarea arterelor, dilatarea venelor, semnul lui Gwist și Salus-Gunn).

2. Retinopatie hipertensivă (la aspectul punctului 1 se asociază edemul papilar și retinian, hemoragiile și petele).

3. Arterioloscleroza hipertensivă a retinei (la aspectul punctului 1, se adaugă arterioloscleroza).

4. Retinopatia arteriolosclerotică hipertensivă (la aspectul punctului 3, se asociază hemoragiile și petele).

5. Retinopatia hipertensivă, cu obstruarea lumenului arterei centrale a retinei (de origine angiospastică sau trombotică).

Wagener și Keith au împărțit aspectele fundului de ochi din boala hipertensivă în patru grupe: grupele 1 și 2 cuprinzînd semnele vasculare, iar grupele 3 și 4 cu semnele vechii „retinite albuminurice", după cum urmează:

Grupa 1-a: puține modificări retiniene. Ingustarea ușoară a arterelor. Lipsa oricărui deficit funcțional.

Scanned with OKEN Scanner

Grupa a 2-a: ușoară îngustare și scleroză a arterelor retiniene. Modificări ale încrucișărilor arterio-venoase. Absența hemoragiilor și leziunilor exsudative. Raportul tensional retino-humeral poate fi modificat. Ușoare fenomene subiective vizuale. Absența deficitelor funcționale.

Grupa a 3-a: leziuni indiscutabile de arterioscleroză. Hemoragii și leziuni exsudative. Semne de degenerescență a țesutului nervos, la care se adaugă — uneori — hipertensiunea lichidului cefalorahidian. Modificări tensionale retino-humerale. Deficite funcționale discrete, decelabile numai prin metode sensibile: hemeralopie, neuroscotoame fine.

Grupa a 4-a: arterioscleroză și leziuni degenerative grave ale retinei. Creșterea sistematică a raportului retino-humeral. Semnele subiective trec pe al doilea plan, în fața gravității simptomelor generale. Deficite vizuale: scăderea acuității vizuale, micșorarea cîmpului vizual etc.

Sistematizarea aceasta, adoptată de mulți oftalmologi, face însă să se neglijeze, prin caracterul ei oarecum mecanic, formele de trecere între grupe și nu ține seama de caracterul evolutiv și mobil al afecțiunii; de altfel — pentru acest motiv — Wagener a fragmentat într-o lucrare mai recentă cele patru grupe primitive în mai multe subgrupe.

Schiff-Wertheim separă două grupe distincte de semne oftalmologice în boala hipertensivă:

Primul grup de semne ar ilustra „stadiul compensat" al bolii și cuprinde grupele 1 și 2 din clasificația Wagener. Acest grup prezintă modificări minore ale fundului de ochi, principala modificare fiind variația tensională retiniană.

Al doilea grup de semne este echivalent „stadiului decompensat", fiind o manifestare legată de „forțarea" capilarelor.

Iată cîteva detalii ale acestei clasificări, din punct de vedere oftalmoscopic:

a) „grupa semnelor vasculare pure", fără complicații retiniene sau cu complicații de origine pur vasculară (sub forma trombozei venei retiniene sau obliterarea unei ramuri a arterei retiniene). Autoarea arată că, în această grupă, neregularitățile de calibru sau strîmtorările generalizate nu reprezintă un semn de alarmă decît dacă se întovărășesc de o creștere progresivă a tensiunii arterei retiniene.

b) „grupa semnelor de slăbiciune a rețelei capilare", caracterizată prin edeme retiniene și papilare, precum și hemoragii prin diapedeză sau rupturi capilare. În această grupă distingem, fie aspectul unei neuro-retinopatii izolate, fără edem cerebromenigian, fie o papilită (sau papilo-retinită) asociată cu edem

Scanned with OKEN Scanner

cerebro-menigian, cu sau fără semne grave de participare cardio-renală.

Avantajele pe care o bună clasificare a leziunilor fundului de ochi le poate aduce în cadrul examenului clinic al bolii hipertensive sînt indiscutabile. Un fapt este totuşi cert: separat de examenul principalelor parenchime, aspectul fundului de ochi — luat singur — nu poate servi drept bază de clasificare în cadrul evoluţiei bolii hipertensive. Intr-adevăr, nu putem alcătui o clasificare a semnelor oftalmoscopice din boala hipertensivă decît în funcţie de alterările marilor parenchime şi de forma pe care aceste alterări le îmbracă.

Numai *evoluţia leziunilor organice vasculare* condiţionează *aspectul* fundului de ochi, *oricare ar fi cauza acestor leziuni.* Atît în boala hipertensivă propriu-zisă, cît şi în diferitele stări hipertensive de tip divers (legate de alterări nervoase, glandulare, renale etc.), retina reacţionează doar în funcţie de *intensitatea* leziunilor vasculare şi stadiul evolutiv al acestor leziuni, şi nu după natura etio-patogenică a leziunilor. Astfel, în cadrul unor cauze diferite, fundul de ochi poate oferi aspecte similare. La toate acestea vom adăuga şi faptul, deseori întîlnit, al trecerii hipertensiunii simptomatice în boala hipertensivă, caz în care fundul de ochi poate rămîne neschimbat.

Iată de ce este exclus ca fundul de ochi *izolat* să poată servi drept bază de clasificare şi iată deci pentru ce este de preferat *să asociem* pentru un caz dat, atît datele examenului general, cît şi observaţiile oftalmologice, aşa cum ne propune Proiectul de clasificare şi nomenclatură a bolii hipertensive şi a hipertoniilor simptomatice (Conferinţa Leningrad, 1951).

De asemenea, oftalmologul nu poate afirma caracterul evolutiv lent progresiv (benign) al unei hipertensiuni arteriale numai după aspectul vaselor; într-adevăr, se pot observa, din timp în timp, pe un fund de ochi cvasi normal, accidente hipertensive grave şi, invers, cunoaştem bolnavi purtători de strîmtorări arteriale retiniene generalizate, fără semne funcţionale grave sau lipsite de gravitate pentru un timp destul de lung. De aceea, explorarea oftalmoscopică trebuie completată totdeauna cu datele sfigmoscopice — măsurarea tensiunii arterei retiniene, tensiunii venoase, raportul retino-humeral. Aceste date, introduse în cadrul clasificării stadiilor fundului de ochi hipertensiv, vor constitui un semn important în evaluarea bilanţului arteriolar al bolnavului dat.

Ţinînd seama de toate dificultăţile şi rezervele pe care constituirea unei clasificaţii corecte a aspectelor fundului de ochi hipertensiv le impune, am dat preferinţă clasificării expuse de prof. Krasnov, căreia i s-au adăugat corectivele ce se impun din cele

Scanned with OKEN Scanner

de mai sus, precum şi indicaţiile oferite de examenele oftalmodinamometrice. De altfel, principiul de constituire de care s-a servit prof. Krasnov la elaborarea clasificaţiei sale este apropiat de punctul de vedere expus în cadrul Conferinţei de la Leningrad.

Deşi ne-am lovit de faptul că uneori am găsit elementele diverselor stadii descrise coexistînd în cadrul aceluiaşi tablou oftalmoscopic, ni s-a părut că acest lucru este mai rar întîlnit decît în clasificaţiile celorlalţi autori citaţi de noi. Valoarea indiscutabilă a clasificării prof. Krasnov este simplitatea şi claritatea în care este prezentat conţinutul fiecărui stadiu oftalmoscopic, a diferenţierii modificărilor vasculare de cele tisulare şi a gradării precise a modificărilor fundului de ochi.

De asemenea, am considerat necesar să expunem şi celelalte clasificări cunoscute (Wagener, Cirkowski, Schiff-Wertheim), atît din punct de vedere documentar, cît şi ca interes comparativ pentru clinicienii care încă le mai folosesc.

Scanned with OKEN Scanner

VIII. Semnele retiniene ale bolii hipertensive

De la început trebuie să subliniem că nu în toate cazurile de boală hipertensivă vom întîlni modificări perceptibile ale fundului de ochi. Putem întîlni bolnavi cu fund de ochi perfect normal sau numai cu modificări neînsemnate; de aceea, nu trebuie să considerăm neapărat că examenul oftalmoscopic va putea lămuri, în toate cazurile, diagnosticul sau faza bolii hipertensive.

Roslavțev, pe o statistică bogată cuprinzînd toate stadiile bolii, a constatat în 27% din cazuri *aspectul normal* al fundului de ochi; repartizînd aceste cazuri pe cele trei stadii ale bolii hipertensive, a întîlnit:

44% cazuri cu fund de ochi normal, în stadiul I al bolii;
16% cazuri cu fund de ochi normal, în stadiul al II-lea al bolii;
7% cazuri cu fund de ochi normal, în stadiul al III-lea al bolii.

În monografia sa, Lang, confirmînd aceste date, dă cifre apropiate.

În statistica noastră am întîlnit:

1. Din 73 de bolnavi aflați în faza „neurogenă" a bolii hipertensive, 15 prezentau fundul de ochi complet indemn (20,7%).

2. Din 36 de bolnavi în faza de „tranziție", la 4 (circa 10%) fundul de ochi era cvasi normal.

3. În faza „nefrogenă" (6 bolnavi) toate fundurile de ochi prezentau modificări mai mult sau mai puțin grave (deci în această fază notăm 0% cazuri de bolnavi hipertensivi cu fund de ochi normal).

Practic, distingem trei grupe în cadrul bolnavilor hipertensivi care se prezintă pentru examenul oftalmologic:

a) Unii nu se plîng de tulburări oculare: pe aceștia îi depistăm de obicei numai la cererea internistului sau a neurologului.

b) Altă categorie de bolnavi vin în serviciile oftalmologice plîngîndu-se de tulburări de vedere: mulți dintre ei nici nu se știu bolnavi hipertensivi, suportînd fără neplăceri tulburările in-

cipiente ale afecțiunii. Acest lucru s-a întîmplat, în special, în timpul ultimului război mondial: nenumărate au fost în acel timp descoperirile de boală hipertensivă la pacienții care consultau un oftalmolog din cauza retinitei angiospastice pe care o aveau. Astfel, la Leningrad, oftalmologii au semnalat încă din primăvara anului 1942 o frecvență mai mare a cazurilor de retinită angiospastică, pe cînd interniștii au remarcat mărirea frecvenții bolii hipertensive, de abia în toamna acelui an (Orotel, Cernoruțki, Ohelstein). Cu alte cuvinte, manifestările fundului de ochi au precedat simptomele generale, care, tulburînd activitatea pacientului, îl aduc de obicei în fața medicului internist.

c) Ultima categorie de bolnavi sînt cei care se știu hipertensivi și la care, în afara altor complicații generale, se adaugă și simptomele vizuale.

Vom studia — pe rînd — semnele subiective și obiective ale fundului de ochi pe care le putem întîlni în cursul bolii hipertensive.

A. *Semne subiective*

În general, semnele subiective în fazele de debut ale bolii hipertensive sînt neînsemnate; chiar leziunile mai avansate, mai ales cele din periferia retinei, nu supără prea mult pe unii bolnavi.

Iată care sînt tulburările vizuale mai importante:

1. Senzația de puncte sau de „muște negre"

În marea majoritate a cazurilor este un simptom banal, lipsit de valoare, căruia bolnavii îi acordă însă o mare însemnătate, consultîndu-ne adesea numai pentru acest lucru. Micile puncte sau pete negre sînt mișcătoare, urmînd direcția mișcărilor globilor; de obicei sînt trecătoare, — durînd de la cîteva secunde pînă la cîteva luni, vizibile mai bine pe fond alb și în lumină puternică. Bineînțeles, nu vorbim aci de scotoamele fixe pe care le pot crea leziunile retiniene, ci numai de senzațiile pe care bolnavii le acuză în afara oricărei leziuni vizibile oftalmoscopic în fundul de ochi.

Punctele descrise par datorite — cel mai adesea — unui blocaj trecător al unei anse capilare. Alteori, ele corespund unor microhemoragii periferice, invizibile oftalmoscopic, suficiente însă pentru a lăsa „să scape" în vitros cîteva globule de sînge. În fine, aceste senzații ar mai putea fi datorite unor mici hemoragii interstițiale, atît de profund situate în țesutul retinian, încît să nu se lase descoperite decît prin fotografia infraroșie (Diaz Caneja).

Scanned with OKEN Scanner

2. Senzaţia de „globule“ negre sau strălucitoare

Mai rar, bolnavii semnalează o senzaţie într-adevăr „globulară“, sub forma unor mici grăunţe de culoare închisă, pe care le văd succedîndu-se regulat, ca picăturile de ploaie: fără îndoială că aci este vorba de viziunea entopică a globulelor sanguine, datorită dilatării trecătoare a unor mici arteriole retiniene.

Alte senzaţii fixe strălucitoare, de fosfene, pot apărea uneori ca martore ale unor leziuni de origine capilară (Bailliart).

3. Cecitatea spasmodică

Uneori, bolnavii acuză pierderea bruscă — parţială sau totală — a vederii, mono- sau binocular; în aceste cazuri este vorba de o cecitate spasmodică retiniană sau de origine cerebrală. Cînd este situată în retină, cecitatea este relativă, permiţînd cel puţin percepţia luminoasă; cînd este însă de origine cerebrală, este absolută.

Cecitatea spasmodică retiniană, de origine hipertensivă, este adesea însoţită de o senzaţie specială, pe care Aubert a numit-o „angor ocularis“. Aceste spasme — a căror depistare morfologică este legată de multe greutăţi — dau pe traiectul unei ramuri a arterei centrale o cecitate intensă, dar nu absolută, care va fi, fie totală, fie hemianopsică, uneori orizontală, uneori în cadran, alteori centrală, după sediul vasului afectat.

Prognosticul acestor spasme retiniene acute şi brutale este totdeauna grav.

Cînd pierderea temporară a vederii — la un ochi sau într-un sector al ochiului — este datorită angiospasmului retinian, arteriola principală care deserveşte cadrul atins nu este vizibilă în timpul accesului, deoarece nu conţine, în acel moment, sînge, iar dacă pereţii ei sînt structural normali, aceştia devin transparenţi şi invizibili.

Wagener arată că de obicei, în aceste cazuri, pierderea vederii poate dura maximum 5 minute. Dacă durează mai mult, se poate vedea oftalmoscopic un infarct ischemic al porţiunii corespunzătoare a retinei: în acest caz, vederea este alterată mai grav şi pentru un timp mai îndelungat.

În unele cazuri, după dispariţia tabloului de infarct acut arteriola poate fi găsită complet obliterată de tromb. În alte cazuri apare o inegalitate a lumenului arteriolar, cu îngroşarea pereţilor, denotînd un proces sclerogen secundar unui spasm funcţional.

Confirmarea punctului de vedere că aceste tulburări locale ale circulaţiei retiniene sînt provocate de angiospasme ne-o dă fap-

tul că am întîlnit asociaţia acestor cecităţi spasmodice cu tulburări temporare ale irigaţiei sanguine a altor organe (cîrcei, cianoza pasageră a degetelor).

Lang este de părere că nu putem nega faptul că, cel puţin la o parte din cazuri, angiospasmele nu sînt provocate numai de creşterea — caracteristică pentru boala hipertensivă — a tendinţei la spasme, ci că prin modificările de atero- şi arterioscleroză „în focar", aceste focare pot provoca ele însele spasme ale arterelor sau arteriolelor învecinate.

Importanţa depistării spasmelor trecătoare retiniene, cu ocazia cecităţilor spasmodice, are o valoare asemănătoare cu aceea a manifestărilor vasculare din toxemia hipertensivă a gravidelor. Într-adevăr, în afară de interesul clinic, punerea în evidenţă a unui spasm arteriolar retinian are şi o importanţă principială, demonstrînd rolul spasmului vascular drept *primum movens* în manifestările angiospastice din boala hipertensivă.

4. Acuitatea vizuală

În afara marilor leziuni terminale — care pot dezorganiza retina — vederea rămîne intactă sau aproape intactă; bineînţeles că alterările maculare vor modifica acuitatea vizuală, dar chiar în prezenţa acestor leziuni se păstrează de obicei o senzaţie paramaculară suficientă.

5. Studiul cîmpului vizual

Studiul cîmpului vizual la bolnavii hipertensivi nu şi-a găsit importanţa cuvenită pînă la cercetările lui Kenel, deoarece pînă la el, cîmpul vizual era considerat indemn în cursul bolii hipertensive; acest autor a găsit la 32 de hipertensivi strîmtorări exrtene ale cîmpului vizual, între care unele foarte marcante: în aceste ultime cazuri era vorba mai ales de hipertensiune însoţită de creşterea presiunii intracraniene, decompresiunea prin puncţie lombară ducînd, în majoritatea cazurilor, la rapida lărgire a cîmpului vizual. Alţi factori cauzali ai strîmtorării cîmpului vizual pot fi realizate de o circulaţie defectuoasă la periferia retinei, precum şi în urma unor tulburări mecanice la nivelul nervului optic (în cazul hipertensiunii avansate).

Prof. N. Blatt semnalează precocitatea şi frecvenţa limitării cîmpului vizual pentru culoarea albastră, la bolnavii hipertensivi. De altfel, o lucrare a lui Jituka arată că în scleroza vaselor retiniene, din punct de vedere al cîmpului vizual, întîi este alterată funcţia pentru albastru, apoi cea pentru roşu.

Scanned with OKEN Scanner

Uneori, bolnavii semnalează spontan, pe hîrtia pe care lucrează, un scotom pozitiv, adesea depărtat de punctul de fixaţie: acest scotom este uşor de găsit la perimetru; el corespunde de obicei unui mic focar hemoragic.

S. O. Loiterstein, propunîndu-şi să caute frecvenţa lezării căilor optice în boala hipertensivă, a studiat 50 de cazuri care, la examenul fundului de ochi, nu prezentau modificări de retinopatie sau neuroretinopatie, ci doar modificări de angiopatie sau angioscleroză retiniană.

La 22 de bolnavi, cîmpul vizual a fost modificat. În 17 cazuri aceste modificări s-au caracterizat printr-o strîmtorare bitemporală, care poate fi împărţită în două grupe: strîmtorare care nu trece de 10° şi strîmtorări între 20 şi 50°. Trei cazuri aveau aspectul de hemianopsie — unul homonimă stîngă, altul inferioară şi al treilea heteronimă supero-nazală.

Cele 17 cazuri de strîmtorare bitemporală a cîmpului vizual au fost atribuite unor leziuni chiasmatice, a căror patogenie în boala hipertensivă este pusă de autor în legătură cu faptul că hipertensiunea se însoţeşte deseori de ridicarea tensiunii intracraniene.

V. L. Tagamlik, examinînd cîmpul vizual în boala hipertensivă, a constatat strîmtorări periferice de 10—20° numai la bolnavii cu tensiune mai mare de 150 mm Hg. Strîmtorarea limitei superioare o întîlneşte în 34% de cazuri, a celei inferioare în 24%, a celei temporale în 29% şi a celei nazale în 20%; aceste strîmtorări le găseşte mai ales în formele grave de hipertensiune decompensată, deşi nu sînt excluse nici la bolnavii cu stare generală relativ bună. Tagamlik pune aceste modificări ale cîmpului vizual în legătură cu tulburările de nutriţie de la nivelul retinei, consecutive anoxemiei din boala hipertensivă.

6. Lărgirea petei oarbe

Cercetări moderne au consemnat, pe un număr impresionant de cazuri de hipertensiune, mărirea în suprafaţă a petei oarbe.

Welt demonstrează pe 100 de cazuri că dimensiunile petei oarbe şi angioscotoamele variază în funcţie de tensiunea arterială retiniană relativă. În hipotensiunea arterială, aceste dimensiuni sînt diminuate, făcînd excepţie cazurile cu insuficienţă cardiacă şi traumatismele craniene. În hipertensiunea arterială autorul le găseşte aproape constant lărgite. Semnul acesta nu este specific bolii hipertensive, deoarece îl mai putem întîlni în numeroase stări fiziologice (apnee voluntară, respiraţie pe gură, exerciţii fizice violente) sau în legătură cu alţi factori patologici (hipertensiune a lichidului cefalorahidian, infecţii, miopie).

Scanned with OKEN Scanner

Prof. B. G. Tovbin (1949) a efectuat şi el o serie de cercetări campimetrice, cu scopul de a studia pata oarbă în boala hipertensivă. Examinările sale au fost făcute pe 69 de ochi, la 35 de bolnavi suferind de forme incipiente de boală. Examinările s-au făcut cu ajutorul oftalmoscopului Gullstrand, prevăzut cu un dispozitiv stereoscopic. Acest autor a găsit că particularităţile configuraţiei petei oarbe la hipertensivi se manifestă prin : a) dimensiunile mărite ale petei oarbe ; b) pata oarbă prezintă uneori excrescenţe sau proeminenţe, avînd înfăţişarea unor ramuri întinse : mărirea petei oarbe şi excrescenţele pot coexista sau pot fi prezente, unele în absenţa celorlalte ; în general, ambele elemente pot intra în cele mai variate combinaţii ; c) forma petei oarbe a unui ochi seamănă aproape perfect cu cea a congenerului său.

Autorul arată că dilataţia lumenului venos din retină duce la comprimarea căilor limfatice perivasculare, producînd un edem perivascular : or, tocmai acest edem retinian şi perivascular pare a provoca, atît creşterea petei oarbe, cît şi excrescenţele ei, care reflectă, de altfel, calea venelor.

De aceea, autorul recomandă practicarea sistematică a examenului petei oarbe care, după recomandaţiile sale, caracterizează sistemul venos al fundului de ochi, fiind deci o valoroasă metodă de diagnostic şi prognostic. Tovbin arată în concluziile sale că examenul petei oarbe trebuie introdus printre metodele clinicilor terapeutice care se ocupă cu studiul şi tratamentul bolii hipertensive, ca o metodă importantă pentru diagnosticul funcţional al acesteia.

P. G. Sniakin (1952), ţinînd seama de fenomenele de variabilitate — diferite la normotensiv şi la hipertensiv — ale analizorului vizual supus modificărilor mediului înconjurător, interpretează într-un fel cu totul nou modificările petei oarbe în boala hipertensivă.

El contestă valabilitatea semnificaţiei unei pete oarbe mărite sau în limite normale. Aceasta, pentru două motive : primul, pentru că de obicei ne lipseşte comparaţia mărimii petei oarbe a pacientului cu cea dinaintea îmbolnăvirii sale ; al doilea, pentru că, în mod normal, „mărimea petei oarbe se modifică în cursul zilei, datorită proceselor de continuă mobilitate ale receptorului vizual, în proporţie de peste 100%“. Într-adevăr, este cunoscut faptul că pata oarbă se măreşte deosebit de mult la amiază.

Sniakin nu contestă importanţa cercetării petei oarbe în boala hipertensivă, dar consideră importantă, nu constatarea brută dimensională, ci modificarea mărimii petei oarbe în faţa schimbării diverselor componente ale mediului înconjurător (intensitatea luminoasă etc.) ; autorul consideră că, datorită procesului

Scanned with OKEN Scanner

natural al mobilității receptorului vizual, aceste modificări pot avea un caracter normal sau atipic.

În special la bolnavii hipertensivi în faza incipientă a bolii se constată deseori modificări ale măririi petei oarbe, independente de condițiile de iluminare, ceea ce constituie o manifestare a denaturării dinamicii elementelor receptoare, caracteristică pentru acest stadiu al bolii.

Sniakin subliniază că pentru aprecierea modificărilor analizorului vizual și ale petei oarbe în special, alegerea momentului zilei are o mare importanță, datorită variațiilor intensității luminoase.

7. Scăderea adaptării la întuneric

Lokșina a observat această deficiență la hipertensivii din Leningrad, în anii 1942—1943, atît în prezența, cît și în absența angio-retinopatiei hipertensive.

Ghelștein arată că observațiile lui Lokșina ne dau posibilitatea să înțelegem scăderea importantă a vederii la hipertensivi, în timpul serii și nopții ; acest autor explică fenomenul, nu printr-o carență vitaminică A, deoarece în grupul de control nu s-au constatat tulburări la întuneric, ci printr-o insuficientă oxigenare la nivelul retinei hipertensivilor. Astăzi este cunoscut faptul că anoxia țesutului retinian în boala hipertensivă este un lucru real, putînd fi produs prin trei mecanisme (Belmonte, 1951) : 1) dificultatea circulației de întoarcere (anoxie de stază) ; 2) lipsă de oxigenare a sîngelui (anoxie anemică) ; 3) incapacitatea celulelor intoxicate ale retinei de a utiliza oxigenul (anoxie histotoxică). Probabil că în cursul bolii hipertensive acești factori sînt întîlniți în combinații diferite.

În privința interpretării scăderii adaptabilității la întuneric a bolnavilor hipertensivi, examenul electrosensibilității ochiului aduce precizări folositoare (vezi capitolul respectiv).

B. *Semne obiective*

1. Calibrul vaselor retiniene

Aproape nelipsite sînt aprecierile — uneori amănunțite — pe care oftalmologii le oferă internistului, în buletinele oftalmoscopice, asupra modificărilor de calibru vascular, în boala hipertensivă ; pe cît de numeroase sînt însă aceste aprecieri, pe atît sînt de incerte. Tendința de a nu lipsi buletinul oftalmoscopic eliberat de descrierea calibrului vascular pornește, desigur, din cunoaș-

Scanned with OKEN Scanner

terea importanței patogenice a strîmtorării arteriolare în boala hipertensivă : a da însă indicații eronate în această privință, înseamnă a îngreuna primejdios discernămîntul medicului internist în fața cazului dat.

Într-adevăr, este un lucru bine cunoscut *variabilitatea fiziologică* a calibrului vaselor retinei, de la un subiect la altul, alteori chiar la același subiect sau chiar la același ochi.

De aceea, este greu de precizat în cadrul cărei mărimi de calibru vascular putem vorbi de o manifestare caracteristică bolii hipertensive.

E. Löbeck, cu aparatul conceput de el, adaptat la oftalmoscopul gigant Gullstrand, a măsurat calibrul vaselor la nivelul papilei. El socotește că în hipertensiunea zisă roșie, calibrul vaselor este normal, iar în cea palidă, remarcabil diminuat.

Batke, care a întrebuințat și el ocularul lui Löbeck, arată că cifra medie a calibrului arterial în așa-zisa hipertensiune roșie este de 0,117 față de 0,105 mm, cît este calibrul normal, și față de 0,070, cît găsește calibrul arterial în hipertensiunea zisă palidă.

Friedenwald, într-o lucrare mai veche (1933), a mers pînă acolo încît afirma că, dacă arterele sînt reduse la jumătatea calibrului lor, ele semnalează o presiune diastolică de cel puțin 110 mm Hg.

Greutățile aplicării tuturor acestor date pornesc de la imposibilitatea de a răspunde care este calibrul normal al vaselor din retina examinată ; apoi, orice oftalmolog cu oarecare experiență poate întări afirmația că nu este excepțional să se întîlnească, chiar în formele avansate ale bolii hipertensive, calibre arteriale normale ; de asemenea, sînt frecvent întîlnite artere foarte strîmtorate, în afara oricărei hipertensiuni generale sau locale retiniene (diverse forme de atrofii papilare etc.).

Kyrieleis atrage de altfel atenția asupra laturii negative a măsurătorilor cu instrumentul lui Löbeck, care se efectuează asupra locului unde vasul depășește discul papilar, pe cînd modificările vasculare în hipertensiune sînt de obicei distribuite mai intens la nivelul vaselor mici.

Koyanagi interpretează că vasoconstricția semnalată în hipertensiunea „palidă" n-ar fi decît o aparență falsă, simulată de relativa dilatare venoasă.

De altfel, este fals să se creeze impresia că îngustarea arterială apare ca o manifestare obligatorie a fundului de ochi în boala hipertensivă : acest lucru îl semnalează și Lang în monografia sa și Batarciukov (1945), care a găsit îngustarea vaselor doar la 30,5% din bolnavii săi, în timp ce Pletnova semnalează această îngustare numai la 39%! din hipertensivii examinați.

Dacă îngustarea arterelor mici se observă în cel mult 50% din cazuri — spune Lang — este necesar să ţinem seama de faptul că determinarea diametrului vaselor s-a făcut prin apreciere vizuală, putîndu-se sezisa (după cum arată şi Cirkovski), numai stadiile mai avansate ale îngustării arteriolare.

Şi observaţiile lui Filatov şi Kaciuk se opun părerii că îngustarea arterială este o manifestare obligatorie. Aceşti autori întîlnesc o dilatare a arterelor retiniene la 9 din cei 60 de hipertensivi examinaţi, iar îngustarea arterială la alţi 21 de bolnavi.

Lang este de părere că numai în cazurile în care diminuarea diametrului vascular este *egală în toată lungimea* arteriolelor fundului de ochi, se poate vorbi — din punct de vedere cauzal — de hipertonia musculaturii acestor vase.

Într-adevăr, considerăm că este important să se deosebească construcţia *uniformă* a arteriolelor fundului de ochi, de modificările distribuite *discontinuu şi inegal,* care arată de obicei, modificări *organice,* arterioscleroase, ale pereţilor arteriali.

Modificările organice ale pereţilor se caracterizează astfel prin faptul că ele cuprind numai segmente separate ale traiectului arterial, neputînd deci fi cauza unei îngustări generalizate.

Explicaţia lezării inegale a arteriolelor retinei este fondată pe faptul că hialinizarea acestor vase se dezvoltă sub influenţa factorilor hemodinamici. Într-adevăr, este ştiut că anumite condiţii hemodinamice (presiunea laterală, viteza curentului etc.) sînt inegale în aceste vase mici şi, din această cauză, influenţa curentului sanguin asupra pereţilor lor nu este peste tot aceeaşi.

Friedenwald presupunea drept cauză a îngustării arteriale pe cîmpul retinian o îngustare a arterei centrale, înainte de trecerea ei prin *lamina cribrosa.* După părerea lui, în peretele arterei centrale există — frecvent — plăci ateromatoase, care duc la scăderea lumenului şi a debitului sanguin, de unde îngustarea ramurilor arterei.

Lang arată că această interpretare a lui Friedenwald prezintă interes, deoarece prin astfel de leziuni ateromatoase ale arterei centrale se pot explica acele cazuri în care modificările fundului de ochi seamănă cu cele ale bolii hipertensive, lipsind însă — în aceste cazuri — alte semne de boală hipertensivă, în special tensiunea arterială crescută.

Wagener (1949) grupează în trei tipuri alterările calibrului arteriolar în cursul fazelor evolutive ale bolii hipertensive:

1. Strîmtorare spasmodică generalizată — datorită tonusului arteriolar.
2. Îngroşare organică a vasului.
3. Spasm vascular („contracţie focală") — strîmtorări ale uneia sau mai multor porţiuni arteriolare.

Scanned with OKEN Scanner

O dificultate importantă în precizarea acestor tipuri — lucru asupra căruia insistă şi Schiff (1952) — este semnificaţia expresiei de „contracţie focală" sau aceea de „spasm generalizat" sau „localizat", care ar părea să indice natura *funcţională* a acestor strîmtorări. Or, simpla inspecţie oftalmoscopică a fundului de ochi nu ne îngăduie să distingem precis ce revine unei leziuni organice de ceea ce se poate considera o simplă „contractură" a peretelui. De altfel, mecanismul funcţional (spasm), ca şi cel organic (îngroşarea endarterei), poate fi la fel de bine cauza unei strîmtorări : există într-adevăr spasme care pot dura timp îndelungat, luni sau chiar ani ; orice punct de endarterită stenozantă poate fi generator de spasm arterial în fundul de ochi.

Nici măcar probarea valorii funcţionale a arterelor retiniene prin dinamometria presiunii arteriale locale nu rezolvă problema îngustării calibrului arterial de origine organică sau funcţională.

Din toate cele expuse mai sus se desprinde incertitudinea prezenţei şi semnificaţiei strîmtorării calibrului arterial, ceea ce este în contrast cu amplele descrieri care abundă în buletinele oftalmoscopice ale hipertensivilor.

Din protocoalele oftalmoscopice pe care le vom întocmi nu trebuie însă să lipsească descrierea aspectului calibrului vaselor retiniene, atunci cînd ansamblul acestora va prezenta o strîmtorare *netă şi difuză ;* de asemenea, vom nota doar disproporţiile *marcante* în raportul diametrului arterio-venos (care normal este dat de coeficientul 7 : 5) ; în fine, vom semnala diferenţele de calibru — mai ales cînd sînt manifeste *de-a lungul aceluiaşi vas,* dîndu-i aspectul *moniliform* — pe care le vom considera drept modificări arteriosclerotice vasculare.

În *statistica noastră* am semnalat strîmtorarea uniformă şi generalizată a traiectului arteriolar în 15 cazuri (doar 13% din totalitatea cazurilor). Dintre acestea, 12 au fost semnalate în cadrul manifestărilor angiopatiei hipertensive — corespunzînd unor manifestări mai mult sau mai puţin recente de boală. În 9 din aceste cazuri starea de strîmtorare spasmodică ni s-a părut evidentă şi am pus-o pe seama unei măriri a tonusului tunicii musculare a arteriolelor. Celelalte trei cazuri, strîmtorarea părîndu-ni-se incertă, nu le-am adăugat în cadrul tabloului statistic general.

Alte trei cazuri de îngustare generalizată uniformă le-am semnalat în cadrul retinopatiei renale (două cazuri) şi în cadrul retinopatiei angiospastice (un caz).

Raritatea relativă cu care am consemnat în statistica noastră spasmul vizibil la oftalmoscop la individul hipertensiv de vîrstă mijlocie (unde ne-am aştepta să-l vedem frecvent), ar putea părea — multora — ciudată.

Scanned with OKEN Scanner

Totuşi, am trecut exactitatea consemnării prezenţei sau absenţei acestui semn prin controlul a cît mai multor examinări făcute asupra aceluiaşi caz.

Ne întrebăm dacă nu cumva hipertonia peretelui vascular, provocînd o contracţie permanentă, se opune unei contracţii supraadăugate vizibile oftalmoscopic ?

Pare mai obişnuit să se întîlnească aceste strîmtorări oftalmoscopice în hipertensiunile secundare decît în boala hipertensivă propriu-zisă. Dintre toate tablourile fundului de ochi, acela al femeii însărcinate hipertensive oferă mai frecvent acest semn, demonstrînd că factorul toxic joacă un rol important în declanşarea spasmului arteriolar *vizibil*.

Transformări de calibru prin îngroşarea organică a vasului (aspecte moniliforme organice nete) — am întîlnit în 18 cazuri, dintre care zece în cadrul angiosclerozei retiniene şi opt încadrate în aspectele de retinopatie hipertensivă.

În două cazuri am avut ocazia să semnalăm strîmtorări care ni s-au părut a evolua de la un examen la altul, pe care le-am etichetat drept „spasme vasculare localizate", fără a putea fi însă — în ambele cazuri — siguri de originea lor funcţională sau organică ; de aceea, exactitatea descrierii acestor „spasme" ni se pare uneori îndoielnică.

Cît despre calibrul venelor, el se supune mecanismului formei de hipertensiune pe care-l însoţeşte ; venele sînt dilatate şi turgescente cînd capilarele cedează, însă pot rămîne normale sau chiar strîmtate cînd capilarele îşi păstrează tonicitatea, sau cînd reacţia lor se îndreaptă spre obstruare.

După părerea lui Lang şi a altor autori, semnul dilatării venoase este un simptom tardiv în fundul de ochi hipertensiv şi este consecinţa tulburării schimburilor gazoase de la nivelul ţesuturilor şi a creşterii presiunii intracraniene.

După aceşti autori, dilatarea capilarelor şi venulelor fundului de ochi în boala hipertensivă se observă în cazurile mai grave, în care strîmtorarea arteriolelor nu se compensează într-o măsură suficientă sub influenţa creşterii tensiunii arteriale. În aceste cazuri, irigaţia insuficientă a ţesuturilor, deci hipoxemia, duce la acidoză şi la dilatarea capilarelor şi venelor, formînd prima etapă în dezvoltarea prestazei.

Este de asemenea posibil ca dilatarea venelor să fie una dintre manifestările stării spastico-atone a elementelor contractile din pereţii capilarelor şi venulelor care, după O. Müller, este deosebit de caracteristică pentru boala hipertensivă.

Aprecierea dilatării venoase comportă riscuri de inexactitate asemănătoare cu aprecierea strîmtorării calibrului arterial.

În statistica noastră am semnalat „dilatarea venoasă" de

Scanned with OKEN Scanner

două ori în cadrul concluziilor de „angiopatie hipertensivă“, de cinci ori în cadrul „angiosclerozei hipertensive“ și în nouă cazuri de „retinopatie hipertensivă“ (în ultimul caz, toate manifestările de retinopatie renală și retinopatie a hipertensiunii cu evoluție malignă au fost însoțite de acest semn).

2. Transluciditatea vaselor

Un semn mai ușor controlabil decît aprecierea calibrului vascular îl constituie starea transluciditățiі vaselor retinei, în special cea a arterelor.

Arterele și arteriolele retinei posedă un perete muscular slab dezvoltat și un țesut conectil de susținere (fibrele Müller și nevroglia) foarte modest: aceste două particularități fac vasele — în special arterele — translucide. Această transluciditate este ușor de apreciat, mai ales la punctele de încrucișare ale arterelor cu venele: o arteră cu transluciditate normală lasă să se vadă bine vena subiacentă. Diminuarea sau dispariția acestei transparențe presupune o modificare a pereților vasului. Unii autori (Pines, Foster Morre etc.) sînt de părere că nici cazurile cu contractură tonică a tunicii medii nu pot diminua starea de transluciditate normală a peretelui vascular; acești autori consideră pierderea transparenței peretelui drept semn sigur de proliferare de țesut conjunctiv în detrimentul țesutului muscular din tunica medie a arterei.

În materialul cercetat de noi nu am găsit niciodată o transluciditate normală sau aproape normală, asociată cu alte semne de transformări sclerogene; dimpotrivă printre cazurile noastre am întîlnit scăderea transluciditățiі, fără alte modificări de scleroză vasculară; acest fapt ar pleda pentru *precocitatea* acestui semn, atît de ușor de apreciat și care — de obicei — este neglijat. De asemenea, niciodată nu ni s-a părut transluciditatea integră într-un ochi și diminuată în celălalt, așa cum se întîmplă adeseori să avem o diferență în privința modificărilor de calibru, de reflex sau de culoare vasculară.

În statistica noastră, în grupa „angiosclerozelor hipertensive“ am notat dispariția transluciditățiі vaselor în 92% din cazuri, iar în grupa retinopatiilor, în 100% din cazuri. De asemenea, nu ni s-a părut întîmplător faptul că nu am găsit modificări de transluciditate vasculară în grupa „angiopatiilor“; într-adevăr, interpretînd scăderea transluciditățiі peretelui arterial ca un semn care marchează trecerea spre un grad de modificare organică parietală, el nu avea ce căuta în grupa modificărilor funcționale „angiopatice“. *În cadrul observațiilor noastre considerînd că transluciditatea parietală arterială este una dintre cele mai*

delicate calităţi ale vasului, ni s-a părut că ea este aceea care diminuează sau dispare, printre cele dintîi semne parietale vasculare, pe panta transformărilor sclerogene ale fundului de ochi, în timp ce alte semne de abia încep să se manifeste.

Uşurinţa observaţiei, obiectivitatea, precocitatea, precum şi semnificaţia semnului scăderii transluciditătii vasculare fac din el un semn mai preţios decît datele multor altor semne „minore" ale fundului de ochi în boala hipertensivă.

În cazuistica noastră l-am urmărit cu deosebită atenţie, semnalîndu-l înaintea multor semne care ni s-au părut mai lipsite de obiectivitate.

3. Reflexul arterelor

La persoanele sănătoase, reflexul pe care îl prezintă o arteră, în incidenţa luminii oftalmoscopului electric, ocupă circa o treime din lăţimea peretelui vascular. În boala hipertensivă, şi anume în formele cu evoluţie lentă, acest reflex îl găsim de cele mai multe ori lărgit şi accentuat, ocupînd uneori chiar mai mult decît o jumătate din suprafaţa peretelui vascular. Aceasta pentru că, atît convexitatea, cît şi contractura peretelui sînt exagerate, proporţional cu presiunea din interiorul arterei. Totdeauna reflexul este mai accentuat la coturile sinuozităţilor arteriale.

Valoarea semnului, foarte frecvent descris în buletinele oftalmologice, este astăzi socotită drept relativă, mai ales de cînd Friedenwald a arătat că lărgimea reflexului arterial depinde în mare măsură de gradul dilataţiei pupilare.

Modificările reflexului arterial semnalate în statistica întocmită pe cazurile noastre au fost în proporţie de 40% în grupa bolnavilor care prezentau o „angiopatie retiniană hipertensivă", în 42% din cazurile cu „angioscleroză retiniană" şi în 77% din cazurile „retinopatiilor hipertensive".

În formele sclerogene avansate, pe acele porţiuni de vas unde retracţia arterei reduce coloana sanguină, reflexul luminos arterial scade sau chiar dispare.

Din aceasta reiese că, atît exagerarea, cît şi diminuarea reflexului luminos arterial sînt întîlnite în cadrul manifestărilor fundului de ochi în boala hipertensivă, numai că ele marchează stadii şi forme deosebite ale acestor manifestări.

4. Culoarea arterelor

În afară de modificările intensităţii reflexului arterial, în boala hipertensivă, în anumite cazuri, putem desprinde şi modificări ale nuanţei culorii arterelor.

Scanned with OKEN Scanner

Uneori, nuanța pe care o capătă vasul este galbenă-arămie, amintind o *„sîrmă de cupru"*; se presupune că această nuanță se produce în cazul în care peretele vasului este încă transparent, putîndu-se întrevedea sîngele circulant din arteriolă.

Alteori, nuanța reflexului este albă strălucitoare; în aceste cazuri, reflexul peretelui vascular este axat de o dungă strălucitoare și îngustă, care dă arterei aspectul unei *„sîrme de argint"*. Culoarea aceasta pare a fi provocată de tonusul crescut arterial, mai ales pentru că se poate observa și în fazele incipiente ale bolii, adică atunci cînd nu s-au produs încă modificările organice. Unii oftalmologi continuă să considere că tabloul oftalmoscopic al arteriolelor retinei în care ele au un aspect de „sîrmă" argintie, egal îngustate, s-ar datori hialinizării lor. Or, așa cum arată și Lang, este greu să credem că poate exista o asemenea infiltrație *uniformă* a pereților, atîta vreme cît știm că hialinizarea afectează inegal arteriolele. Presupunerea că aspectul „sîrmei de argint" este provocat de o depunere hialină în peretele arterial se poate admite *numai la arterele cu contur neregulat,* fapt pe care de altfel îl putem constata și la examenul histologic.

Lang arată că, în general, originea acestor diferențe de nuanțe ale reflexului, și deci importanța lor diagnostică, nu este suficient cunoscută, deoarece apar observații care arată că *aceeași* arteră poate avea într-un punct un aspect de „sîrmă de argint", iar în altul un aspect de „sîrmă de cupru".

De asemenea, trebuie să avem în vedere formele grave de boală, unde arterele pot căpăta o culoare mai deschisă decît în mod normal, traducînd o stare de anemie accentuată, foarte frecventă în cazul stadiilor avansate ale bolii hipertensive cu evoluție rapid progresivă.

În cazurile noastre am întîlnit modificări de culoare ale arterelor sub forma „firelor de cupru" sau „de argint", în următoarea proporție: în „angiopatia hipertensivă" în 26% din cazuri, în formele de „angioscleroză" în 28% din cazuri, iar în cadrul „retinopatiei" în 60%! din cazuri. Dintre acestea, în cadrul aspectelor de „angiopatie" ale fundului de ochi, modificarea culorii era prezentă pe întreaga lungime a vasului sau pe o bună parte a traiectului său. În celelalte forme (angioscleroză și retinopatie) aceste transformări le-am întîlnit, în majoritatea cazurilor, sub forma unor nuanțe de intensitate diferită, uneori chiar pe același traiect vascular, ca efecte ale unor transformări de degenerescență hialină, capricios distribuită.

Scanned with OKEN Scanner

5 Culoarea venelor

Este cunoscută culoarea mai închisă — uneori aproape neagră — pe care o prezintă venele în majoritatea formelor hipertensive ale fundului de ochi.

Prof. B. G. Tovbin consideră cauza acestei culori ca fiind datorită unei atonii a venelor retinei. Cît privește existența unei atonii analoge a venelor celorlalte organe și țesuturi, în cadrul bolii hipertensive, I. I. Gelfrat a demonstrat prezența atoniei în capilarele venoase din matricea unghială.

6. Sinuozitatea arterelor

Aproape la toți bolnavii care prezentau semnele de boală hipertensivă cu evoluție lentă, la care boala evolua de mai mulți ani, am remarcat prezența sinuozității arterelor fundului de ochi, mai mult sau mai puțin evidentă.

Nu trebuie însă uitat că sinuozitatea arterială poate fi întîlnită oftalmoscopic, în afara oricărei stări de boală, atît congenital, cît și la hipermetropi. De aceea, și aci, ca și la aprecierea calibrului vascular, dificultatea constă în precizarea gradului de la care tortuozitatea vasculară arterială poate fi socotită anormală.

În atlasul lui Routier întîlnim sinuozități intense, în special în fundurile de ochi ale cianoticilor.

Starea șerpuitoare a arterelor în cadrul bolii hipertensive nu am găsit-o proporțională, nici cu gravitatea formei de boală, nici cu cifra ei tensională. În unele cazuri, însă, arteriolele sinuoase, la locul lor de bifurcare, luau direcția dinspre care au venit, constituind un unghi ascuțit, cu vîrful îndreptat spre periferia cîmpului oftalmoscopic ; aceste cazuri au coincis totdeauna cu o tensiune arterială foarte ridicată.

Semnului sinuozității arteriale exagerate i-am acordat o oarecare importanță în cursul observațiilor noastre, mai ales cînd l-am întîlnit la tineri, care au de obicei arterele mai rectilinii.

7. Sinuozitatea venelor

Mult mai plin de conținut pare semnul sinuozității venelor, în special a micilor venule din regiunea perimaculară : sinuozitatea, în formă de „tirbușon“ sau „spirochetă“, pe care o capătă venulele acestei regiuni este cunoscută sub numele de „semnul lui Gwist“ ; el ar avea, după părerea lui Pall și a altor autori, o importanță specială în diagnosticul diferențial dintre boala hipertensivă cu evoluție benignă și cea cu evoluție malignă,

Scanned with OKEN Scanner

fiind socotit drept un semn cvasi patognomonic al primei forme.

Pall și Gwist au arătat persistența acestui semn în boala hipertensivă cu evoluție benignă, chiar în cazurile în care presiunea generală a sîngelui scade; ei nu găsesc niciodată acest semn în boala hipertensivă cu evoluție malignă.

Meili și Stocker, nu numai că au confirmat prezența „semnului lui Gwist" în hipertensiunea zisă benignă, dar au găsit în regiunea maculară adevărate mici ectazii anevrismale circumscrise; ei au arătat că în boala hipertensivă cu evoluție malignă se pot întîlni cel mult vene ușor sinuoase, dar care niciodată nu iau aspectul caracteristic spiralat „în tirbușon".

Și Krasnov, vorbind despre semnul lui Gwist, îl consideră drept un semn precoce al bolii hipertensive, fără a preciza însă în ce formă de boală l-a întîlnit mai frecvent.

Just interpretează acest semn ca un indice precoce al unor ectazii venoase secundare, care s-ar dezvolta în întreg teritoriul venei cave superioare. Tot acest autor, consemnînd semnul lui Gwist în forma glaucomului hemoragic, îi contestă orice valoare patognomonică.

Espildora Luque, deși arată că „semnul lui Gwist" nu are o valoare patognomonică, este de părere că niciodată nu poate fi întîlnit în formele de hipertensiune secundară modificărilor renale unde — spune autoarea — „niciodată nu găsim sinuozitate, ci rigiditate venoasă".

Să fie oare sinuozitatea venoasă retiniană unul dintre mijloacele de adaptare a acestor vase în fața hipertensiunii arteriale? Unii autori contestă valabilitatea acestei interpretări patogenice, pe motiv că tensiunea în arborele venos este, de cele mai multe ori, normală sau prea puțin crescută în majoritatea formelor bolii hipertensive. Dacă această obiecție corespunde unei realități clinice, starea șerpuitoare venoasă nu ar putea fi socotită drept un fenomen de adaptare. Un lucru este cert în această privință, și anume că în majoritatea fazelor tardive ale bolii hipertensive vom întîlni frecvent dilatări și sinuozități accentuate ale venelor retinei.

De aceeași părere este și Lang, care afirmă că dilatarea și sinuozitatea venelor fundului de ochi „constituie prima manifestare a unui oarecare grad de insuficiență în irigația țesuturilor", ceea ce denotă o fază relativ tardivă a bolii.

Gollwitzer-Mayer presupun, pe baza observațiilor experimentale, că dilatarea sinusului carotidian, printr-o tensiune crescută, provoacă dilatarea reflexă a venelor mici. Explicația prin acest reflex este însă greu de înțeles, deoarece dilatarea prelungită a sinusului provoacă doar modificări temporare ale tonusului vascular.

Scanned with OKEN Scanner

De asemenea, nu putem admite ca dilatarea şi sinuozitatea venelor retinei în boala hipertensivă să fie considerată drept consecinţă a stazei venoase provocate de insuficienţa cardiacă — aşa cum susţin alţi autori —, deoarece dilatarea venelor retinei nu este, nici obligatorie, nici proporţională cu gradul de insuficienţă cardiacă.

Pare mai veridică ipoteza, menţionată şi de Lang, după care modificările venoase menţionate ar fi provocate de tulburarea schimburilor gazoase din ţesuturi, a deficitului de oxigen cauzat de modificările arteriolare.

De asemenea, o cauză importantă adjuvantă a dilatării şi creşterii sinuozităţilor venoase ale fundului de ochi o constituie şi creşterea presiunii intracraniene: aceasta poate provoca o creştere importantă a presiunii venoase retiniene, o hiperemie venoasă, precum şi edem al retinei în cazurile grave.

Oricare ar fi însă interpretarea şi patogenia „semnului lui Gwist", am remarcat în cazuistica noastră precocitatea, frecvenţa precum şi persistenţa lui în majoritatea formelor de „angiopatie" şi „angioscleroză hipertensivă" aparţinînd formelor de boală cu evoluţie lent progresivă.

Astfel, am întîlnit tortuozitate exagerată a micilor venule, în următoarele proporţii:

În „angiopatia hipertensivă" în 48% din cazuri; în „angioscleroza hipertensivă" în 55% din cazuri, în forma „retinopatiei angiosclerotice" de patru ori. Semnul a fost prezent doar într-un caz de neuro-retinopatie însoţind o formă de boală hipertensivă cu evoluţie malignă şi în unul de retinopatie renală.

8. Semnul încrucişării arterio-venoase

Dintre semnele „minore" ale fundului de ochi în boala hipertensivă — pe care le-am descris pînă aci — există unul care merită o atenţie specială: este vorba de „semnul încrucişării arterio-venoase", prea bine cunoscut în limbajul uzual clinic sub numele de „semnul lui Salus-Gunn". Frecvenţa acestui simptom morfologic al angiopatiei hipertensive şi felul confuz şi divers în care este interpretat de diverşi clinicieni ne-au făcut să-i acordăm un spaţiu mai larg în prezentul capitol.

Vom căuta, în cele ce urmează, să precizăm, atît importanţa şi semnificaţia „semnului încrucişării", precum şi cauzele apariţiei sale.

În mod normal, cînd o arteră încrucişează o venă pe fundul de ochi, traiectul, transparenţa şi calibrul lor rămîn nemodificate.

Scanned with OKEN Scanner

Încă acum 50 de ani, Rählmann și Gunn au remarcat în boala hipertensivă că, atunci cînd o arteră trece sub o venă, o ridică și o îndoaie, iar dacă artera trece deasupra venei, turtește traiectul venos, cu atît mai mult cu cît presiunea este mai mare.

Salus din Praga (1935) a îmbogățit studiul acestui simptom cu noțiuni importante. El a descris șase varietăți ale încrucișării arterio-venoase, dintre care cinci (și nu trei cum este cunoscut în practica curentă) reprezintă stări anormale. Pentru o mai ușoară înțelegere, anexăm o schemă din lucrarea originală a lui Salus, din care se desprinde ușor gradul modificărilor patologice produse prin încrucișarea arterio-venoasă retiniană (fig. 13).

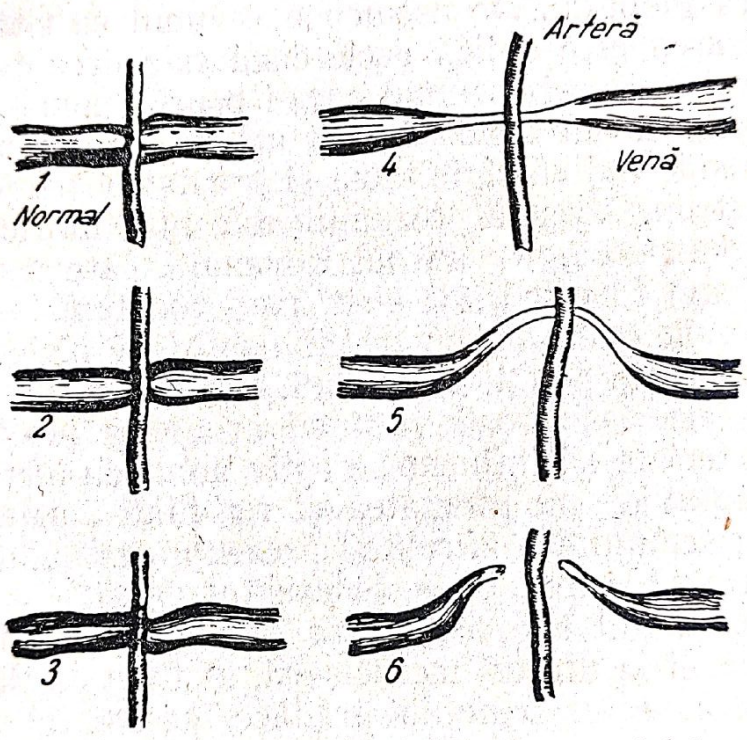

1 — normal; *2* — strîmtorare moderată a traiectului venos la încrucișarea arterei; *3* — strîmtorare și deplasare a venei înainte și după locul încrucișării; *4* — sclero-fibro-zarea traiectului venos; *5* — deplasarea arcului venos sclerozat la nivelul încrucișării; *6* — aspect discontinuu al traiectului venos la nivelul încrucișării.

Fig. 13. — Varietățile încrucișărilor arterio-venoase (după Salus).

În primul desen (N) vedem starea normală a unei astfel de încrucișări. În S1 (Salus 1) vena prezintă o ușoară strîmtorare a capetelor sale, în imediata apropiere a traiectului arterial.

Vena nu prezintă nici o modificare de traiect.

În S2 (Salus 2) vena prezintă, atît modificarea de calibru din S1, cît și o deviere a traiectului ei, imediat după depășirea arterei.

În S3 (Salus 3) găsim o accentuată strîmtorare venoasă, vena apărînd fuziformă, cu maximum de îngustare în dreptul încrucișării cu artera.

S4 (Salus 4) prezintă, pe lîngă cele expuse mai sus, o deviație a vestigiului venei încrucișate.

În S5 (Salus 5) se pune în evidență întreruperea completă a traiectului venos în regiunea încrucișării.

„Semnul încrucișării" apare cel mai frecvent în regiunea bifurcărilor temporalelor superioare și inferioare; poate fi însă întîlnit oriunde pe suprafața fundului de ochi.

Am remarcat că, în cazurile în care prezența lui nu este prea evidentă, el devine mai conturat dacă exercităm o presiune moderată asupra globului. De asemenea, semnul se vede mai bine dacă încrucișarea este oblică decît dacă este dreaptă.

Gunn, cînd a descris semnul care-i poartă numele, l-a interpretat mai mult ca un factor datorit arteriosclerozei decît hipertensiunii, considerînd că rigiditatea și greutatea arterei dau naștere acestui semn. Această prezumție este însă infirmată de cercetările anatomopatologice ale lui Koyanagi, care a observat pe globi de bolnavi hipertensivi — în mod constant — la nivelul încrucișării, vene normale cu pereți subțiri și niciodată îngroșări remarcabile ale pereților arteriali. Din cercetările sale reiese că numai la arterioscleroșii vîrstnici ar exista posibilitatea ca rigiditatea arterială să influențeze activ arcul de încrucișare. De asemenea, faptul că nu greutatea și rigiditatea arterei ar provoca apariția semnului o afirmă și prezența semnului lui Salus-Gunn atunci cînd artera trece dedesubtul venei.

Salus, în studiul său, consideră drept importantă retracția aparentă a venei la nivelul încrucișării, în timp ce Bailliart este de părere că aspectul semnului traduce, în special, o stare de retractilitate sau de contracție a peretelui arterial. Pentru Rénard, semnul încrucișării reprezintă stigmatul unei „arterite".

Cercetările anatomopatologice au demonstrat că, mai mult decît o modificare organică a pereților vasculari la nivelul „semnului încrucișării", este vorba de prezența unui țesut conjunctiv format din adventiția celor două vase „îmbrățișate", țesut care învelește vasele asemenea unui manșon. Vena, turgescentă și dilatată, intră la nivelul încrucișării în acest înveliș comun, fibros, inextensibil, luînd aspectul „strangulat" pe care-l vedem. Această stare topografică face ca vena să pară strîmtorată imediat înainte și după încrucișare, adică înainte și după trecerea sa prin manșonul adventițial. Pentru această „strangulare" aparentă a traiectului venos, Bailliart a numit semnul lui Salus-Gunn „semn ocult".

Scanned with OKEN Scanner

În cercetările sale, Sahlmann împarte vastul său material în cinci grupe: globi între 20 și 40 de ani, între 40 și 60 de ani și între 60 și 76 de ani; de asemenea, a cercetat globi de la bolnavi hipertensivi, precum și de la bolnavi cu scleroză renală. Chiar la tinerii sănătoși, autorul semnalează o ușoară aderență la locul de încrucișare a venei cu artera, observînd o legătură între fibrele tecilor adventițiale. Cu vîrsta, aceste fine aderențe între vase devin tot mai puternice și intime, încît ajung să fie cuprinse într-o adevărată teacă fibroasă. Sahlmann nu a găsit niciodată interpunere de țesut retinian între arteră și venă — la nivelul încrucișării lor. Cercetările sale demonstrează că starea anatomică la locurile de încrucișare în ochii hipertensivilor se aseamănă cu aceea a bătrînilor fără tensiune arterială ridicată. De asemenea, constatările anatomopatologice demonstrează că în retina nefriticilor, unde uneori se poate constata o îngroșare a peretelui vascular mai mult sau mai puțin intensă, nu sînt semne evidente de împingere a venei de către arteră, la nivelul încrucișării. Pe baza acestor fapte trebuie respinsă ideea că tensiunea arterială mărită poate influența direct semnul încrucișării și că o arteră subțiată la un hipertensiv poate produce ea însăși deplasarea venei. În această privință, Friedenwald și Koyanagi sînt de acord că arcul de deviere al venei nu este determinat de artera rezistentă și că el ar apărea atunci cînd vena, în raporturi normale, coborînd în profunzimea retinei, devine invizibilă, pe o scurtă porțiune, datorită învelișului netransparent al manșonului fibros. De altfel, datorită învelișului adventițial devenit tot mai dens, coborîrea nepatologică a venei în țesutul retinian, poate părea — în fața oftalmoscopului — mai accentuată.

Oricare ar fi substratul etio-patogenic și anatomopatologic al semnului încrucișării, din punct de vedere clinic este important să se răspundă la următoarele două întrebări:

a) *Este acest semn patognomonic bolii hipertensive?*

Salus însuși a răspuns acestei întrebări, arătînd că fenomenul lipsește în 25% din cazurile de boală hipertensivă; de asemenea, a afirmat că hipertensiunea nu este singura lui cauză.

Nenumărați sînt autorii care semnalează în literatura mondială faptul că semnul încrucișării nu este patognomonic pentru boala hipertensivă. Horniker îl semnalează în modificările sclerogene retiniene fără hipertensiune. Tooke și Nicohls l-au găsit numai în 35% din cazurile de boală hipertensivă cu evoluție lent progresivă și doar în 24% din cazurile cu hipertensiune de ori-

Scanned with OKEN Scanner

gine renală. Brana și Schiff contestă de asemenea valoarea patognomonică a acestui semn ; este interesant că acești autori arată că toți pacienții lor cu semnul pozitiv, prezentau cefalee și ameteli. Just publică șapte cazuri cu tensiune normală cu semnul Salus-Gunn prezent ; de asemenea, 12 cazuri de boală hipertensivă în stadiul nefrogen, în care semnul este absent. Espildora Luque găsește „semnul încrucișării" chiar la copii normali. Sahlmann și Kahler îl întîlnesc frecvent la bătrînii fără hipertensiune.

Dacă din toate aceste constatări se desprinde limpede concluzia că semnul Salus-Gunn nu este patognomonic bolii hipertensive, trebuie totuși să admitem că frecvența sa este remarcabilă în cursul acestei afecțiuni.

Publicații mai vechi constată prezența semnului lui Salus-Gunn în circa 70—75% din cazurile de boală hipertensivă, raportînd această cifră în mod global la toate formele bolii. O statistică mai recentă, a lui Roslavțev, arată frecvența semnului în 10% din cazurile „stadiului I" de boală hipertensivă, în 20% în „stadiul al II-lea" și peste 50% în „stadiul al III-lea".

În statistica noastră am întîlnit :

În formele de „angiopatie retiniană" a bolnavilor hipertensivi, prezența semnului lui Salus-Gunn a fost semnalată în 11 cazuri (19%). În 10 dintre acestea era vorba de forme Salus 1, o singură dată Salus 2.

În forma de „angioscleroză hipertensivă" am întîlnit semnul de cinci ori : de două ori sub forma de Salus 1, o dată sub forma de Salus 2 și de două ori sub forma de Salus 3.

În formele de „retinopatie" și „neuro-retinopatie", am întîlnit acest semn în aproape toate cazurile de „retinopatie" (șase cazuri din șapte), fiind însă absent în trei cazuri de „retinopatie angiosclerotică" (în total, din 12 cazuri de retinopatie hipertensivă, a fost semnalat de opt ori).

b) *Cărei forme de manifestare hipertensivă este propriu semnul „încrucișării arterio-venoase" ?*

Modestele noastre observații par să confirme în această privință justețea opiniilor lui Bailliart : într-adevăr, frecvența maximă a semnului lui Salus-Gunn ni s-a părut a fi în formele zise congestive ale fundului de ochi hipertensiv, adică în formele în care rețeaua capilară tinde către sau deține o permeabilitate patologică exagerată.

În aceste forme, tendința la atonia capilarelor se transmite și venulelor, pe care le găsim dilatate și uneori cu o persistentă

Scanned with OKEN Scanner

marcată a pulsului (hipertensiune venoasă), traducînd posibilitatea unei rezistenţe diminuate a barajului capilar. În aceste forme, arteriolele, care în cele mai multe cazuri le găsim contractate, par a traduce lupta lor contra obstacolului întîlnit sau tendinţa către o reducere a debitului sanguin mărit. În aceste cazuri de retinopatie sînt adesea prezente hemoragiile mici sau mari, transsudatele sau exsudatele. În mijlocul unui asemenea tablou de „forţare" capilară, semnul lui Salus-Gunn este — în general — prezent.

În opoziţie cu aceste forme „congestive", atunci cînd reţeaua capilară şi arteriolară ar părea că reacţionează prin obliterare, scleroză şi îngroşare a pereţilor ei, „semnul încrucişării" apare destul de rar, şi acolo sub formă de vestigii. Din toate datele expuse, ne-am apropiat presupunerea după care semnul Salus-Gunn probează de obicei, indirect, o formă de hipertensiune cu dilatare venoasă şi, în consecinţă, o hiperpermeabilitate capilară.

9. Semnul de pretromboză

Bonnet şi Paufique (1934) semnalează că, uneori, în imediata vecinătate a „încrucişărilor arterio-venoase", mai frecvent pe vasele temporale, se pot produce diverse modificări : fie mici hemoragii striate sau „în flacără", cu vîrful îndreptat spre locul încrucişării, fie sufuziuni hemoragice care acoperă vena cu un voal, fie un lizereu alb profilînd artera sau un halo alb în jurul venei, fie chiar exsudate la locul încrucişării.

Am văzut mai înainte că la locul încrucişării arterio-venoase, cele două elemente vasculare sînt cuprinse într-un manşon adventiţial comun ; acest manşon nevroglial izolează elementul mezodermic vascular de ectodermul neural. Această teacă nu permite nici o expansiune a vaselor, care se găsesc astfel strînse unul în faţa altuia „ca într-o îmbrăţişare" (Bonnet). Presiunea exercitată asupra venei poate duce la o stază circulatorie în lumenul acestui vas. Astfel, se poate realiza „semnul de pretromboză", care traduce o greutate în circulaţia de întoarcere şi reprezintă transsudaţia sanguină prin pereţii venoşi alteraţi. După cum vedem, „semnul de pretromboză" nu este decît manifestarea exagerată a fenomenului Salus-Gunn.

Încă din 1924, Foster Morre spunea : „Cauza imediată a trombozei venoase trebuie căutată în încrucişările cu o arteră scleroasă. Dacă tromboza se găseşte în 70% din cazuri pe vena temporală superioară, este pentru că încrucişările arterio-venoase sînt mai frecvente pe acest traseu".

Bonnet a reluat studiul acestui semn într-o lucrare mai recentă (1951), după o urmărire de 16 ani a evoluţiei cazurilor

Scanned with OKEN Scanner

cu „semnul pretrombozei“ pe care le-a avut sub îngrijirea sa. El arată că, într-adevăr, în cele mai multe cazuri a fost vorba de o tromboză adevărată, lucru dovedit prin faptul că, o dată sîngele resorbit din locul trombozei, vena a apărut obliterată, transformată într-un cordon alb, iar circulaţia de întoarcere era asigurată de vase neoformate, organizate în anastomoze. În alte cazuri însă — şi aceasta destul de frecvent — a observat că, după resorbirea transsudatului sau a hemoragiei din locul încrucişării, sîngele continua să circule normal prin venă, ca şi înainte.

„Semnul de pretromboză“ poate rămîne neschimbat ani de zile, dar poate fi şi semnalul unei viitoare hemoragii venoase: într-adevăr, au fost semnalate tromboze survenind după o lună, iar altele chiar după 14 ani de la prima constatare a „semnului“.

Bonnet pune preţ numai pe „semnele de pretromboză“ instalate pe cele două ramuri ale temporalelor, din imediata apropiere a papilei (circa două-trei diametre papilare); s-ar părea — după acest autor — că numai o astfel de topografie a semnului poate prevesti într-adevăr o viitoare hemoragie masivă în teritoriul venei încrucişate, fără a constitui însă o regulă absolută: s-a observat că semnul de pretromboză poate diminua sau chiar dispărea, ca şi cum prin căi anastomotice nou-formate vena s-ar putea adapta unei astfel de situaţii circulatorii grele.

În ceea ce priveşte prezenţa „semnului de pretromboză“ la nivelul încrucişărilor de la periferia retinei, acesta poate produce doar mici hemoragii striate, însoţite de puţin exsudat, realizînd tabloul de *„tromboză în miniatură“* de formă triunghiulară, cu vîrful îndreptat spre încrucişarea arterio-venoasă. Aceste mici hemoragii au cu totul alt viitor, deoarece ele nu anunţă niciodată o veritabilă tromboză venoasă, ca şi cum micile hemoragii repetate la locul accidentului ar lăsa venei timpul să se adapteze.

Privit în felul descris mai sus, „semnul pretrombozei“ capătă într-adevăr o veritabilă valoare semeiologică. Autorii care au descris iniţial acest semn îl leagă de forma hipertensiunii asociate cu arterioscleroză, formă care de obicei prezintă o evoluţie lentă a bolii.

În cazurile noastre am întîlnit de două ori „semnul de pretromboză“; în ambele el a apărut pe traiectul temporalei superioare, într-un caz sub forma unei modeste hemoragii striate, care lăsa un mic spaţiu intact între ea şi locul încrucişării, şi altul, în care era vorba de un halo alb care înconjura încrucişarea arterio-venoasă. Primul caz aparţinea unui tablou de retinopatie arteriosclerotică, cel de-al doilea unei retinopatii „renale“.

Scanned with OKEN Scanner

10. Fenomenul „farului cu eclipse“

Bonamour şi Bonnet (1937) au arătat că nu este rar ca în fundul ochiului hipertensiv să vedem anumite artere cu reflex strălucitor, care se luminează cu intermitenţă, prezentînd un reflex viu-luminos, mai ales în locurile unde aceste artere devin fuziforme.

Fenomenul a fost comparat cu lumina farului care se aprinde la intervale, în porturi.

Semnul pare legat în special de arterioscleroza retiniană. Îl găsim acolo unde arterele, semănînd cu „sîrma de cupru“, pot da aspectul descris mai sus.

Este oare acest semn în legătură cu obstacolul întîlnit de curentul sanguin în calea sa ? Posibil ; în orice caz însă, fenomenul pare a se produce chiar în intimitatea peretelui vascular, care suferă diverse transformări (unii susţin prezenţa unor cristale) care strălucesc sub lumina oftalmoscopului.

Am întîlnit acest semn de două ori, dintre care unul era tipic, în cadrul unui proces avansat de „angioscleroză retiniană“ la nivelul unei arteriole provenind din temporala superioară şi tributară regiunii perimaculare ; bolnavul era un vechi hipertensiv (evoluţie benignă) care avea colesterol în sînge 2,50‰.

11. Hemoragiile

O dată cu descrierea hemoragiilor retiniene, excluzînd pe cele provenind din accidentele vasculare propriu-zise de tipul trombozei venei retinei, păşim în descrierea semnelor şi accidentelor veritabilei retinopatii hipertensive.

Deoarece de cele mai multe ori, prin poziţia lor, hemoragiile retiniene nu dau tulburări ale vederii, ele sînt, în general, descoperiri accidentale ale examenului oftalmoscopic.

În boala hipertensivă, hemoragiile retiniene, sînt, cel mai adesea, de origine capilară, avînd de cele mai multe ori o formă punctată, lăsînd un spaţiu liber, „în manşon“, în jurul celor mai apropiate vase. De asemenea, mici peteşii, probabil de origine capilară, pot apărea în regiunea maculară, fără vreun raport aparent, vizibil imediat, cu vasele.

Tendinţa la hemoragii în focare mici reprezintă una dintre manifestările frecvent întîlnite la nivelul arteriolelor retiniene în boala hipertensivă. Această tendinţă nu pare să depindă de creşterea tensiunii în capilare, ci de modificările pereţilor vasculari. Într-adevăr, leziunile care apar în urma depunerii de tip hialin în pereţii arteriolari produc probabil aceste mici hemoragii, reduse, uneori localizate. Leziunile necrotice ale pereţilor arteriali provoacă însă hemoragii mai intense, multiple şi con-

Scanned with OKEN Scanner

fluente, evoluînd mai rapid. În acest caz nu ne putem îndoi că leziunile necrotice sînt cauza, şi nu urmarea hemoragiilor (Lang).

Griffith şi Lindauer au cercetat tendinţa la hemoragii capilare la 265 de hipertensivi, găsind-o prezentă la 18% din bolnavi, iar între intensitatea creşterii tensiunii arteriale şi tendinţa la hemoragii capilare nu au putut determina un raport absolut corespunzător. În cazurile cu această tendinţă au observat mult mai frecvent hemoragii în retină (31 în loc de 2%, cît exista la bolnavii fără tendinţă la hemoragii capilare) ; de asemenea, la aceşti bolnavi era mai frecventă şi tendinţa la hemoragii cerebrale (25 faţă de 4%).

La hipertensivi se observă o tendinţă, nu numai la hemoragii capilare, ci şi la hemoragii şi extravazări sanguine în general. Printre ultimele notăm extravazările sanguine în conjunctiva bulbară. Din cei 115 bolnavi observaţi de noi, zece au prezentat hemoragii subconjunctivale, dintre care patru cu tendinţă netă recidivantă. În legătură cu tendinţa hipertensivilor la mici extravazări capilare prezintă un interes deosebit gradul de permeabilitate al pereţilor capilarelor pentru plasmă şi intensitatea formării de plasmă. O transsudare accentuată a plasmei prin pereţii capilarelor retinei se poate produce şi ca o urmare a ridicării presiunii sanguine din ele, dar mai ales a unei permeabilităţi crescute a pereţilor capilari. Cauzele acestei permeabilităţi accentuate sînt hipoxemia şi acidoza, care apar în urma unui aport insuficient de sînge în capilare, în cazurile de boală hipertensivă în care strîmtorarea arteriolelor nu este compensată de ridicarea tensiunii arteriale.

Hemoragiile retiniene de origine arterială apar de obicei sub formă striată, „în evantai", fiind situate în stratul fibrelor nervoase (primul plex capilar).

Hemoragiile de origine venoasă apar sub formă punctată sau în peteşii şi provin din ultimul plex capilar.

Prezenţa hemoragiilor capilare poate anunţa apariţia viitoare a unor semne mai grave ale retinopatiei (stază, exsudate etc.). De altfel, hemoragiile însăşi survin rareori solitare, ele fiind aproape constant însoţite de alte simptome, cum ar fi încrucişările arterio-venoase, edemul perivascular, semne de arterită etc. De obicei, cînd hemoragiile apar concomitent cu exsudatele retiniene, ele sînt juxtapuse exsudatelor ; mai rar pot fi suprapuse.

Took şi Nicohls susţin că hemoragiile retiniene sînt mai frecvente în fundul de ochi stîng, dînd drept explicaţie originea carotidei stîngi, care, spre deosebire de cea dreaptă, este ramură directă a aortei, deci are şi o presiune hidrostatică mai mare. Fără a putea trage concluzii asupra acestei afirmaţii, în cazuis-

Scanned with OKEN Scanner

tica noastră am remarcat, în cazul hemoragiilor retiniene, frecvenţa lor mai mare în ochiul stîng decît în ochiul drept. În nouă cazuri care prezentau hemoragii retiniene bilateral, de şapte ori ele au fost mai abundente în fundul de ochi stîng. În alte patru cazuri unde hemoragiile retiniene au fost monooculare, ele au aparţinut de trei ori ochiului stîng şi o singură dată ochiului drept.

Tot din punct de vedere topografic semnalăm constatarea lui Sédan (1951), după care este excepţional ca hemoragiile recidivante să se instaleze pe aceleaşi locuri cu hemoragiile precedente. Prezenţa hemoragiilor ne poate arăta că ne aflăm în faţa unui tablou de retinopatie hipertensivă ; fără să semnaleze modul de evoluţie a bolii şi fără să reprezinte un pericol prin ele însele, prezenţa hemoragiilor nu trebuie neglijată, deoarece, atunci cînd capătă *caracter recidivant,* se poate prevedea apariţia unor accidente viitoare posibile, mai mari şi mai grave, atît în retină cît şi în alte parenchime, în special în creier. De asemenea, putem afirma că hemoragiile retiniene sînt aproape constante în formele grave ale bolii hipertensive, fără a avea însă posibilitatea formulării unui raport fidel faţă de tendinţa hemoragică generală.

În cazurile urmărite de noi am remarcat frecvenţa hemoragiilor retiniene proporţional mai mare în grupele bolnavilor cu tensiune arterială mai ridicată (tensiunea sistolică peste 180 mm Hg) ; hemoragiile nu au lipsit însă nici la grupele de bolnavi cu tensiune mai moderată. În faza „neurogenă“ a bolii, hemoragiile retiniene au fost mai frecvent semnalate la bolnavii care prezentau instabilitate tensională mai pronunţată. În general ni s-a părut că frecvenţa hemoragiilor retiniene este mai curînd în legătură cu *bruscheţea* apariţiei bolii sau a puseurilor tensionale decît cu cifrele tensionale ridicate. De cîteva ori am găsit mici hemoragii retiniene la bolnavi care prezentau — în acel moment — o tensiune apropiată de normal (140—150), dar la care am găsit în antecedente puseuri marcante tensionale (180—200 mm Hg) : la aceşti bolnavi putem presupune că factorul mecanic tensional a reprezentat principala cauză a hemoragiei. În restul cazurilor, chiar în cele cu tensiune foarte ridicată, unde evoluţia cazurilor a fost relativ lungă, hemoragiile par datorite mai ales modificărilor de permeabilitate şi distrucţiilor pereţilor vasculari.

Hemoragia retiniană, oricare ar fi cauza ei, indică o stare anormală — tranzitorie sau definitivă — a capilarelor sau vaselor pre- şi postcapilare ; în general, hemoragia retiniană poate traduce, din punct de vedere organic, starea de „forţare“ a capilarelor teritoriului carotidian. La hipertensivi, condiţiile meio-

Scanned with OKEN Scanner

pragiei vasculare sînt permanente: de aceea, o dată apărute, hemoragiile au de obicei tendința de a se reface, fără însă ca acest lucru să constituie o regulă.

Prognosticul unei hemoragii la un hipertensiv este cu atît mai sever, *cu cît subiectul este mai tînăr și cu cît tendința la recidivă este mai manifestă.*

12. Edemul retinian

Un vechi dicton clinic oftalmologic spune că „hipertensiunea arterială este marea producătoare de edem retinian". Într-adevăr, în formele „congestive" ale retinopatiei hipertensive, în care capilarele și venulele retiniene par a se lăsa destinse, putem întîlni adesea edemul retinei.

De asemenea, hipertensivii care fac brusc puseuri acute de hipertensiune (accese de așa-zisă hipertensiune paroxistică) sînt cei la care putem întîlni aproape de regulă acest semn, puseul hipertensiv acut avînd posibilitatea de a expulza o cantitate de lichid, fapt la care se mai adaugă spasmul vascular și brusca insuficiență de nutriție a țesuturilor, toate realizînd condiții favorabile producerii edemului retinian.

Prof. Manolescu compară starea de lucruri din aceste cazuri cu edemul pulmonar pe care-l fac anumiți bolnavi hipertensivi, sub forma „edemului pulmonar supraacut".

E. I. Kornblium, în urma observațiilor făcute, trage concluzia că determinarea campimetrică a edemului retinian în cazurile de boală hipertensivă poate constitui, nu numai un simptom precoce al tulburărilor circulației retiniene, ci, în asociație cu datele oftalmologice, poate să înlesnească diagnosticul procesului patologic.

Cînd edemul este foarte discret, diagnosticul oftalmoscopic este dificil: în aceste cazuri, folosirea luminii oftalmoscopice aneritre ne poate aduce servicii apreciabile; alteori, edemul poate da retinei aspectul strălucitor și granitat al retinei „infantile"; acestea sînt formele superficiale ale edemului retinian.

Edemul poate fi, din punct de vedere topografic, regional sau generalizat.

Sub influența edemului, pe suprafața retinei se formează adesea o fină striație, al cărei sens converge spre papilă: aceste striații pot pune adesea diagnosticul retrospectiv, atunci cînd — din diverse cauze — edemul retinian dispare.

Papila nervului optic nu face parte obligatoriu din aria edemului retinian, mai ales în formele „localizate" ale acestuia; în mod obișnuit, însă, cu timpul, papila poate fi și ea invadată de

Scanned with OKEN Scanner

edem, la fel cum edemul din staza papilară poate depăși marginile papilei, invadînd cîmpul retinian.

În forma profundă, edemul ridică vasele, care devin sinuoase, în timp ce retina prezintă o nuanță mai clară și pare mai groasă. Spre deosebire de forma superficială, în aceste cazuri reflexul retinian este absent. Cînd un asemenea edem atinge regiunea macular, aceasta apare pe un fond mai închis, acoperită cu un luciu care îi dă aspectul unei „urme de melc" ; uneori, marginile edematiate ale retinei dau maculei aspectul unei depresiuni („pseudogaura macular").

În formele foarte profunde întîlnim un aspect retinian de culoare lăptoasă difuză, care poate merge pînă la ștergerea conturului vaselor.

Mecanismul care stă la baza edemului retinian în boala hipertensivă este de cele mai multe ori de natură funcțională, mai rar organică : funcțional, capilarele retinei răspund tensiunii mărite a sîngelui, fie prin mărirea tonicității (spasm), ceea ce duce la blocaj și eventuală vasodilatație secundară, producătoare de edem, fie direct prin vasodilatație pasivă, ceea ce, de asemenea, poate mări staza sanguină retiniană. Organic, apariția edemului se poate datori unei leziuni vasculare sau poate fi urmarea suferinței anoxemice retiniene, care, producînd substanțe toxice, printre care și acid lactic, poate ataca vasul dinafară înăuntru, producînd vasodilatație cu stază și apoi edem.

Edemul retinian este de obicei nelipsit în cadrul retinopatiei hipertensive. Tromboza venei (prin mecanismul de stază) și obliterarea arterei centrale a retinei (prin asfixie celulară) sînt de asemenea însoțite, de obicei, de prezența edemului.

Simptomele subiective produse de edemul retinian sînt neglijabile : senzație de „voal" (cu acuitate bună) sau „puncte negre" ce-și schimbă locul și caracterul de la o zi la alta. Edemul retinian apare mai frecvent monocular, fără ca acest lucru să constituie o regulă ; el însoțește de obicei o leziune vascular locală, de cauză și consecință locale. Chiar cînd edemul se află situat pe aria papilară, putînd ocupa un sector al papilei nervului optic, el poate avea aceeași semnificație de accident *local*, atunci cînd nu se generalizează.

După cum am văzut, edemul retinian în boala hipertensivă este de obicei simptomatic unei modificări parietale vasculare, dar poate fi datorit și unor cauze mecanice.

Avînd un mecanism aproape identic cu cel al hemoragiilor retiniene, interpretarea prognostică a edemului retinian seamănă cu aceea a hemoragiilor. Trebuie însă ca totdeauna să se facă atent deosebirea dintre un *edem retinian localizat* — martor al unui accident vascular local, de obicei benign—și *edemul papilo-*

Scanned with OKEN Scanner

retinian, care poate cuprinde tot polul posterior și care va pune tabloului oftalmoscopic respectiv „pecetea" malignității.

În statistica noastră am semnalat prezența edemului retinian, ca accident localizat, în patru cazuri în care fundul de ochi a fost etichetat ca retinopatie „renală" sau „malignă". În două cazuri edemul s-a ameliorat (într-unul chiar a dispărut) în urma tratamentului judicios; într-unul din cazuri — cel în care se ameliorase — a reapărut după 4 luni, prezentînd de data aceasta aspectul edemului grav papilo-retinian. Acest ultim caz a corespuns unei boli hipertensive cu evoluție netă malignă. Celelalte cazuri erau de boală hipertensivă cu evoluție benignă, depășind faza de tranziție spre cea nefrogenă.

13. **Exsudatele**

În boala hipertensivă, exsudatele retiniene sînt manifestări aproape la fel de frecvente ca și hemoragiile, fără a fi însă patognomonice, nici unei atingeri renale, nici bolii hipertensive, nici vreunei alte boli.

Unele exsudate au un aspect fibrinos, fiind datorite separării fibrinei dintr-o hemoragie, formîndu-se, din această cauză, de obicei în centrul sau la periferia unei hemoragii. Aceste exsudate fibrinoase dau impresia de grosime, ele au marginile șterse, de culoare cenușie-albă-vătoasă, schimbătoare de la un examen la altul, apărînd și putînd dispărea rapid. Din punct de vedere topografic, aceste exsudate sînt situate în stratul fibrelor optice.

Asemănătoare cu cele descrise mai sus sînt exsudatele floconoase, palide sau lăptoase, de constituție sero-fibrinoasă, care se află localizate sau diseminate, părînd a fi în legătură cu edemul retinian care le însoțește de obicei.

După aspectul lor oftalmoscopic, de cele mai multe ori putem să apreciem, cu aproximație, „vîrsta" acestor exsudate: cele care au un aspect vătos, uneori de culoare cenușie-închis, sînt de obicei formațiuni recente, în timp ce cele cu o culoare mai netă și un aspect mai lucios sînt exsudate vechi, organizate.

Mai putem întîlni exsudate de culoare galbenă-strălucitoare din cauza bogăției lor în grăsimi și colesterol. Aceste exsudate lipidice au o formă grăunțoasă, dînd aspectul unor granule aglomerate dispuse ca „cristalele de zăpadă", formînd uneori bine cunoscuta formațiune de „stea maculară". De obicei, acest fel de exsudate sînt situate sub vase și însoțesc numai stări toxice

Scanned with OKEN Scanner

grave, corespunzînd unor focare de necroză ale stratului intergranular.

Caracterele descrise ale exsudatelor nu pot face însă totdeauna deosebirea absolut precisă între aceste formaţiuni : într-adevăr, exsudatele, care la început sînt floconoase, se transformă deseori, după resorbţia edemului, în exsudate galbene cu margini mai nete. De asemenea, toate aceste exsudate pot dispărea atunci cînd condiţiile circulatorii locale redevin normale.

Edemul retinian modifică morfologia exsudatelor. Cînd edemul este redus, acestea sînt strălucitoare şi bine limitate. Cînd edemul este intens, aspectul în flocoane este mai des întîlnit. Dacă edemul este suprimat printr-un procedeu terapeutic, exsudatele floconoase se transformă în exsudate galbene şi refringente. Exsudatele sînt de obicei retrovasculare, dar pot fi şi prevasculare. Anumite forme floconoase maschează vasele, dar lasă, după dispariţia edemului, un exsudat galben retrovascular.

În privinţa localizării hemoragiilor şi exsudatelor în fundul de ochi hipertensiv, ele se întîlnesc aproape exclusiv în aria centrală a retinei. Se pare că acest fapt ar trebui pus pe seama activităţii funcţionale mai mari a părţii centrale a retinei faţă de periferia ei, în timp ce vascularizarea părţii centrale nu este mai favorizată decît celelalte regiuni retiniene. Ar fi vorba deci de un paralelism între activitatea funcţională, intensitatea schimburilor şi predispoziţia la leziuni.

Mai trebuie ţinut seama de rolul hipertensiunii în producerea leziunilor vasculare ; or, în apropierea papilei presiunea în arterele şi capilarele retinei este cea mai ridicată : cu cît se depărtează de papilă, această presiune scade. De asemenea, în jurul maculei, circulaţia retiniană pare a avea maximul său de activitate.

În cazurile noastre am semnalat prezenţa exsudatelor de şase ori în cadrul retinopatiei hipertensive (50% din cazuri). Dintre acestea, de patru ori în cadrul „retinopatiei renale“ sau „maligne“ şi de două ori în cadrul „retinopatiei angiospastice“.

14. Steaua maculară

Distribuţia radiară a exsudatelor în regiunea maculară, urmînd dispoziţia radiară a fibrelor optice, poate crea apariţia semnului cunoscut sub numele de „steaua maculară“.

Multă vreme această formaţiune a fost considerată drept un semn caracteristic al hipertensiunii cunoscută de clasici sub numele de „albuminurică“ ; astăzi, însă, este bine stabilit că putem întîlni steaua maculară în stări patologice diverse, cum sînt :

Scanned with OKEN Scanner

hipertensiunea intracraniană tumorală, traumatismele craniene, meningita, traumatismele oculare, anemia, cloroza, bolile infecţioase, tuberculoza şi sifilisul congenital.

Steaua maculară este un semn capricios, inconstant şi nepatognomonic, fiind însă, o dată constituită, mai fixă şi mai puţin variabilă decît celelalte pete retiniene. În cazurile grave de retinopatie hipertonică, Kyrieleis a întîlnit steaua maculară în 35% din cazuri şi în 2% (şase cazuri din 200) din cazurile de bolnavi hipertensivi.

De cele mai multe ori steaua maculară apare ca o stea incompletă în sensul că nu prezintă „raze" în toate direcţiile: în aceste cazuri, razele din direcţia papilei sînt prezente cel mai frecvent. În cazurile noastre am întîlnit formaţiunea stelei maculare de trei ori (2,6% din cazuri) : în toate cazurile bilaterale, o dată sub forma unei stele maculare complete şi de două ori incomplete ; în toate cele trei cazuri steaua maculară a fost inegal dezvoltată la un ochi faţă de celălalt. De asemenea, ea a corespuns unor forme severe de boală şi unui tablou complex de retinopatie hipertensivă. Într-un caz ea a dispărut complet după 13 luni de la constituire, lăsînd în urma ei mici leziuni necrotice brune şi cîteva focare lacunare perimaculare.

În privinţa valorii pe care autorii vechi o acordau stelei maculare, astăzi toată lumea este de acord că şi acest semn se supune regulii generale, după care într-un ţesut atît de diferenţiat cum este retina, tipul de alterare este determinat mult mai mult de structura ţesutului retinian decît de agentul cauzal.

15. Capilaroza

Totdeauna de origine vasculară, aceste minuscule focare retiniene, frecvente în boala hipertensivă, nu sînt altceva decît mici lacune datorite tulburărilor circulatorii capilare — retiniene şi coroidiene. Ele însoţesc adesea fundul de ochi al bătrînilor şi al hipotensivilor retinieni sau generali.

Examenul oftalmoscopic arată că sediul lor nu este superficial ; vasele par a trece totdeauna deasupra lor ; excepţional pot fi înglobate în leziuni. Locul de predilecţie al leziunilor de capilaroză este regiunea paramaculară, putînd însă invada oriunde cîmpul retinian. Se pare că aceste leziuni sînt analoge micilor focare de ramolisment cerebral, cărora le sînt, uneori, asociate.

Atît timp cît macula nu este atinsă substanţial, bolnavii nu semnalează nici o tulburare vizuală : doar unii în momentul instalării leziunilor şi chiar înainte ca acestea să devină vizibile oftalmoscopic, acuză senzaţia unor „luminozităţi mişcătoare", în

Scanned with OKEN Scanner

formă de „vrilă". Aceste fotopsii sînt semnalate de cinci ori în observaţiile noastre.

Din punctul de vedere al grupării, focarele de capilaroză pot îmbrăca, fie o formă cu focare rare, fie una mai grupată (amintind degenerescenţa circinată a retinei). Este posibil ca numeroasele focare de capilaroză întîlnite în cursul bolii hipertensive să fie datorite unei perturbări funcţionale, provocate de un angiospasm retinian prelungit. De asemenea, modificările bruşte de hipertensiune arterială pot acţiona ca factor favorizant al apariţiei acestor lacune.

Adesea se pot naşte confuzii între aceste minuscule lipsuri de substanţă (capilaroza) şi diferitele exsudate retiniene. Caracterele care pot face diagnosticul diferenţial al focarelor de capilaroză cu diversele formaţiuni exsudative asemănătoare sînt: forma de mici insuliţe albe-gălbui, dispuse de obicei în zona papilo-macular ă, rotunde şi cu margini nete, fără proeminenţă, permanente şi rareori variabile ca număr.

În statistica noastră, focarele de capilaroză au fost frecvent semnalate; ele sînt înregistrate de 58 de ori în cele 115 cazuri consultate, adică în proporţie de 50,4%. Prezenţa capilarozei nu a părut a prezenta nici o proporţionalitate, nici cu gravitatea formei de boală în cauză, fiind prezentă în proporţii aproape egale în toate formele de alterare ale fundului de ochi, nici cu valoarea tensiunii arteriale retiniene; din toate elementele comparative ni s-a părut a putea stabili mai curînd un raport proporţional între prezenţa capilarozei şi vîrsta pacienţilor. De asemenea, frecvenţa lor ne lasă să reflectăm şi asupra proceselor degenerative tisulare care însoţesc şi se dezvoltă o dată cu afecţiunea hipertensivă propriu-zisă, atît în fundul de ochi, cît şi în celelalte viscere.

16. Edemul papilar

Semnul oftalmoscopic al edemului papilar, în cadrul bolii hipertensive, poate străbate întreaga gamă a intensităţii şi extinderii sale, pornind de la simpla estompare a marginii papilei, pînă la tabloul complet al veritabilei staze papilare.

În orice caz, este bine să reţinem indicaţia generală că în faţa oricărui edem sau staze papilare trebuie să ne gîndim totdeauna şi la posibilitatea diagnosticului de boală hipertensivă.

Deoarece despre edemul papilar vom discuta, atît în cadrul diagnosticului diferenţial, cît şi la capitolul formelor clinice (forma „pseudotumorală" a bolii hipertensive etc.), vom consemna aci doar datele de interes clinic general.

Scanned with OKEN Scanner

În primul rînd, trebuie să menționăm că edemul papilar este unul dintre semnele cele mai prețioase din punct de vedere diagnostic și prognostic în interpretarea fundului de ochi hipertensiv. După unii autori, debutul adevăratei retinopatii hipertensive nu este considerat decît în prezența edemului papilar. Culoarea acestui edem papilar este de cele mai multe ori roz.

De la început trebuie să facem diferențierea între edemul papilar *localizat,* circumscris într-un singur sector papilar, martor posibil al unui accident transsudativ strict local și trecător, față de edemul *generalizat* al papilei, care poate merge pînă la forma stazei papilare, a cărei severitate în prognostic o cunoaștem.

Existența edemului papilar nu certifică prezența unei componente renale obligatorii ; el poate fi întîlnit și în afara complicațiilor renale — cel puțin aparente. Totuși, în majoritatea cazurilor, probele funcționale renale sînt mai mult sau mai puțin deficitare în fața prezenței edemului papilar.

Din punct de vedere oftalmoscopic, edemul papilar este frecvent însoțit și de alte modificări transsudative și exsudative din partea retinei ; totuși, s-au constatat cazuri în care edemul papilar a persistat în cadrul bolii hipertensive, fără a atrage după sine apariția altor complicații hemoragice sau exsudative. În fine, la alți bolnavi, aspectul edemului papilar poate să se transforme, mai curînd sau mai tîrziu, în tabloul unei adevărate „papilo-retinite".

Unii autori au incriminat hipertensiunea lichidului cefalorahidian drept cauză a edemului papilar ; alții au socotit edemul papilar drept un accident de origine locală retiniană. Primii se bazează pe fapte clinice și terapeutice dovedite : frecvența marilor cefalee simultane cu edemul papilar, ameliorările nete și rapide ale edemelor papilare după punctiile decompresive suboccipitale etc. De asemenea, discordanța — aproape constantă — între tensiunea arterială retiniană și cea generală, poate duce la concluzia că hipertensiunea intracraniană este cauza edemului papilar. În această privință, însă, este de făcut o obiecție serioasă : disociația tensională amintită ar putea permite interpretarea hipertensiunii cefalorahidiene drept cauză a edemului papilar numai în cazurile în care am avea de-a face cu o circulație generală normală ; nu același lucru este însă obligatoriu la hipertensivul arterial, a cărui structură vasculară patologică retiniană — capilară sau precapilară — ar putea ea însăși să fie, înainte de toate, generatoarea accidentului papilar.

În statistica observațiilor noastre am întîlnit edemul papilar în opt cazuri (de trei ori localizat și de cinci ori generalizat) ; în toate aceste cazuri el a fost întovărășit (în patru cazuri chiar

Scanned with OKEN Scanner

precedat) de o hipertensiune retiniană și o discordanță tensională relativă.

Couadeau, urmărind în statistica sa legătura dintre edemul papilar și tensiunea rahidiană, arată că două treimi din cazurile hipertensivilor care aveau edem papilar prezentau o tensiune rahidiană ridicată, în timp ce o treime aveau tensiunea rahidiană normală.

Edemul cerebro-meningian al bolii hipertensive prezintă legături strînse cu edemul papilar. Schiff-Wertheim scrie în raportul său: „Cel mai adesea cele două manifestări coincid sau, mai exact, acest edem cerebro-meningian nu se vede niciodată fără edemul nervului optic și al retinei".

Fritz, susținînd că edemul papilar este de origine local retiniană, consideră că permeabilitatea pereților capilarelor și arteriolele retinei, precum și angiospasmul vascular, ar fi factorii hotărîtori în formarea lui. Alți autori arată însă că, dacă unele edeme sînt de cauză net locală la începutul evoluției lor, li se pot asocia cu timpul și un proces asemănător intracranian, respectiv edemul cerebro-meningian. Pentru acest motiv, chiar în faza edemelor papilare localizate cărora le-am atribuit o cauză net locală, credem că este mai prudent să rămînem în expectativă, în sensul de a urmări evoluția accidentului papilar. Urmărind existența și evoluția edemului papilar la bolnavii noștri hipertensivi, am remarcat frecventa asociere a acestui simptom cu formele clinice grave ale bolii și în special cu accidente cerebrale.

Persistența edemului papilar, o dată apărut, formulează aproape totdeauna un prognostic sumbru asupra viitorului respectivului bolnav. Unii autori refuză să pună diagnosticul de „malignitate" oricărei forme de retinopatie hipertensivă lipsită de edem papilar. Vom vedea însă, la capitolul respectiv, că forma exsudativă nu este singura manifestare de „malignitate" a fundului de ochi.

Persistența sau intensificarea edemului papilar nu constituie însă o regulă a evoluției sale; într-adevăr, contrar leziunilor organice vasculare și invariabile propriu-zise, edemul papilar face parte din buchetul de simptome care se pot ameliora sau chiar dispărea sub influența tratamentului aplicat judicios și precoce. De asemenea, edemul papilar — de obicei cel localizat — poate să persiste un timp, apoi să dispară spontan, traducînd doar prezența unui puseu fugace de hipertensiune paroxistică sau de „forțare" trecătoare a teritoriului capilar cefalic.

Din cele de mai sus se desprinde valoarea practică a descoperirii unui astfel de semn „dinamic" care, de cele mai multe ori, se află în deplină concordanță, atît cu starea funcțională

Scanned with OKEN Scanner

vasculară a bolnavului hipertensiv, cît și cu mersul general al afecțiunii.

În ceea ce privește problema diferențierii stazei papilare apărute în cursul bolii hipertensive, față de aceea datorită tumorilor cerebrale, ea necesită o serioasă cunoaștere a problemei și o judicioasă interpretare a semnelor fundului de ochi.

Dificultățile precizării originii tumorale sau circulatorii a stazei papilare au făcut ca nenumărate cazuri de bolnavi hipertensivi să ajungă pe masa neurochirurgului, în timp ce adevărate staze tumorale pot fi considerate de natură circulatorie dacă sînt însoțite de azotemie sau de hipertensiune arterială.

Care sînt totuși elementele principale pe care ne putem baza în cazul diagnosticului diferențial al stazei papilare din boala hipertensivă față de cea tumorală ?

1. Frecvența și abundența exsudatelor de tip productiv și labil (dispuse adesea sub forma „stelei maculare").

2. Frecvența și abundența hemoragiilor — în „flacără" sau „punctate" — situate, din punct de vedere topografic, la distanță de marginile papilei.

3. Variația și multitudinea semnelor de scleroză vasculară.

4. Hipertensiunea din artera retinei este mai mult și mai durabil ridicată.

Toate aceste indicații locale retiniene pledează în favoarea unei staze papilare apărute în cursul bolii hipertensive. Lor le vom adăuga și celelalte semne neurologice, clinice, encefalografia și eventual presiunea și reacțiile lichidului cefalorahidian (vezi celelalte probe de diagnostic la capitolul „Diagnosticul diferențial").

17. Reacții vasculare zise inflamatorii

a) *Arterita*

Dintre toate modificările vasculare propriu-zise, „arterita" — sau ceea ce se înțelege sub acest termen — constituie un proces organic într-un stadiu mai avansat.

Termenul este utilizat de unii oftalmologi pentru tipul de leziune în care pereții arteriali, pierzîndu-și transparența, devin opalini, denotînd o îngroșare accentuată a tunicilor peri- și endarteriale. Înțelegem deci că între semnele „minore" ale angiopatiei hipertensive (modificări de calibru, reflex, traiect, transluciditate) și termenul de „arterită", nu rămîne decît o diferență de nuanță de interpretare ; în mod curent, însă, unii obișnuiesc a numi sub termenul de „arterită" starea în care peretele

Scanned with OKEN Scanner

arterial devine vizibil din punct de vedere oftalmoscopic. De aceea, aprecierile în această privinţă pot fi adesea relative.

Adesea putem întîlni asemenea alterări sub forma unei dungi albe care însoţeşte marginea vasului sau întreaga lui suprafaţă, învelindu-l într-o teacă albicioasă. În aceste cazuri leziunea modifică grosimea adventiţiei vasului, putînd produce o leziune de aşa-zisă *periarterită*. Uneori, modificarea poate avea loc pe o lungime respectabilă a traiectului vascular, alteori ocupă o zonă vasculară restrînsă, dînd aspectul de „noduri", sau luînd forma unor „puncte", cînd focarele de „periarterită" sînt mai mici.

Cînd o astfel de leziune atinge endoteliul arterial, aspectul este cunoscut sub numele de *„endarterită"*. Această leziune poate varia de la o simplă strîmtorare a lumenului vascular, pînă la o adevărată obstruare arterială mai mult sau mai puţin întinsă. În acest ultim caz, proliferarea endarterială dă vasului aspectul unei simple linii albe. Este de la sine înţeles că teritoriile deservite de asemenea vase vor suferi şi vor fi cu uşurinţă sediul edemului sau al exsudatelor. De altfel, „arterita" este însoţită frecvent, fie de edem retinian, fie de edem papilar, moderat sau manifest, localizat sau generalizat.

Asupra originii acestor procese de „endarterită", Bailliart era de părere că „hipertensiunea arterială este suficientă pentru ca să provoace endarterite" (Cairo 1938).

Astăzi însă, cunoscînd demonstraţiile lui Lang în această privinţă, ne vine greu să mai acceptăm afirmaţia de mai sus. Strîmtorările inegale, distribuite ici-colo de-a lungul diametrului unei arteriole, par a fi mai curînd caracteristice aterosclerozei şi arteriosclerozei decît hipertensiunii arteriale; aceasta din urmă condiţionează — de obicei — doar îngustările *uniforme* ale arteriolelor fundului de ochi.

b) *Tromboflebita*

Leziunile venoase sînt, în general, mai puţin evidente în cursul bolii hipertensive decît leziunile arteriale şi arteriolare. Totuşi, întîlnim uneori, dungi albicioase, mai mult sau mai puţin intense, însoţind diversele trasee venoase retiniene, sau chiar înlocuindu-le printr-o linie groasă albă.

Nu putem vorbi despre evoluţia acestor semne de tromboflebită fără a nu aminti de aspectul oftalmoscopic cunoscut sub numele de *tromboza venei centrale a retinei* care este aproape totdeauna o complicaţie a hipertensiunii arteriale (fig. 14). Acest aspect clinic, care poate exista chiar în lipsa unei tromboze adevărate, se manifestă printr-o sufuziune sero-sanguină în tot teritoriul deservit de vena bolnavă, sub forma unui „evantai" cu

Scanned with OKEN Scanner

vîrful dirijat spre papilă. Este greu de precizat vasul responsabil al acestui accident, dar de obicei este considerat acela care iese din vîrful „evantaiului" hemoragic. Puţin cîte puţin, tabloul din primele zile ale accidentului se va modifica : edemul va dispărea primul şi pe fundul de ochi, încă hemoragic, dar mai puţin infiltrat, vor apărea mai tîrziu dilataţii capilare sau anastomoze neoformate veno-venoase, foarte sinuoase, permiţînd un diagnostic retrospectiv al trombozei venoase. Hemoragia ca rezultat al unei tromboze venoase retiniene poate aduce o scădere a vederii, în special dacă sediul ei este învecinat ariei maculare. Unei resorbţii apreciabile şi unei recuperări parţiale a acuităţii vizuale, îi sînt necesare, în medie, 6 luni de la producerea accidentului.

În cazul unei ramuri a venei centrale, cel mai frecvent lezată este vena temporală superioară ; unii autori afirmă că tromboza venei temporale a retinei este mai gravă decît tromboza venei nazale.

Alajouanine compară tromboza venei centrale a retinei cu o apoplexie cerebrală, numind-o „apoplexie retiniană".

Histopatologia ne arată că, în „tromboza venei centrale retiniene", de cele mai multe ori nu întîlnim un tromb propriu-zis. Care este atunci mecanismul de producere a accidentului ?

Cînd hipertensiunea se instalează un timp îndelungat în sistemul vascular retinian şi în special în capilarele ei, acestea pot ajunge „să se lase forţate" ; staza produsă în teritoriul lor se întinde de la capilare la venule şi de la venule la vene. Atunci, în timp ce fluxul arterial continuă a sosi, coloana de scurgere a sîngelui rămîne încetinită ; venele se dilată progresiv ; apar edemul şi hemoragiile.

Dacă la acest mecanism vom adăuga posibilitatea comprimării venoase la nivelul încrucişărilor, care — toate — duc la încetinirea curentului sanguin venos, vom înţelege că mecanismul producerii trombozei venei centrale a retinei găseşte maximul condiţiilor favorabile în cursul bolii hipertensive.

În aproape toate cazurile urmărite de noi, tromboza venei centrale în boala hipertensivă nu a fost însoţită mai niciodată de o tensiune arterială normală. De cele mai multe ori exista în aceste cazuri o hipertensiune retiniană discordantă retino-humerală ; în două din cazurile noastre am întîlnit o rupere a raportului tensional de tip „invers" (presiunea diastolică retiniană de 30 şi 35 g corespunzînd unei tensiuni minime arteriale generale de 110 şi 130 mm Hg.).

Văzută din acest punct de vedere, tromboza venoasă ar putea fi un semn de slăbiciune circulatorie, proprie perioadei de decompensaţie, avînd deci o valoare semeiologică importantă. Cei mai mulţi autori moderni nu sînt însă de această părere : ei arată

Scanned with OKEN Scanner

Regenbogen. Fundul de ochi în boala hipertensivă

Fig. 14. — Tromboza venei centrale a retinei. Hemoragii şi exsudate „în masă" acoperind aria papilară. Vene foarte turgescente şi întrerupte de snopi mari de edem. Artere subţiri şi sclerozate.

Fig. 15. — Obstrucţia arterei centrale a retinei în boala hipertensivă.

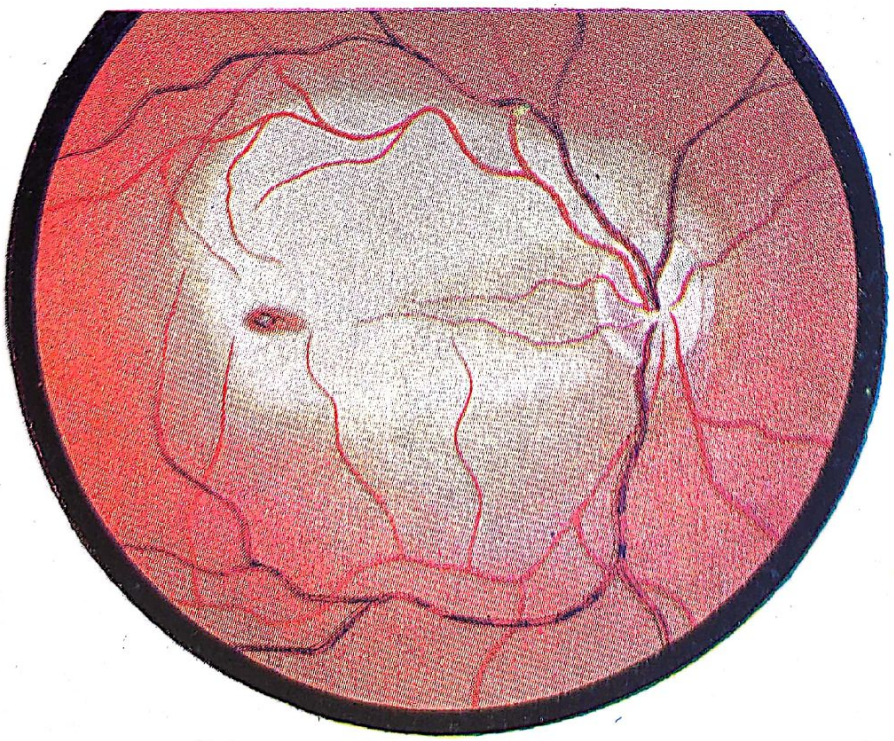

Scanned with OKEN Scanner

că tromboza venei centrale nu poate fi considerată decît ca un accident survenind la nivelul unui sistem vascular atins de „pansclerozã“ sau datorită unor condiţii anatomice locale. Astfel, tromboza venoasă retiniană este socotită ca o complicaţie a formei arterioscleroase a bolii hipertensive a cărei evoluţie, în general, nu este nici rapidă, nici gravă.

Rolul leziunii arteriale în procesele venoase a fost diferit interpretat. Scheerer admite că juxtapoziţia celor două vase la nivelul lamei criblate permite sclerozei arteriale să se întindă la venă.

Leber admite că staza venoasă şi apoi tromboza pot fi datorite încetinirii circulaţiei prin ischemie arterială.

Pentru Klien, flebosclerozа primară este în legătură cu diverse condiţii anatomice : topografia venelor pe aria papilară putînd da naştere la vîrtejuri în circulaţie sau la coturi vasculare la nivelul lamei criblate.

Mai mult de două treimi din cazurile de tromboză a venei centrale retiniene văzute de noi au afectat ochiul stîng.

În privinţa prognosticului acestui accident, Fritz şi Bauermann (1951) susţin că înălţimea presiunii venoase retiniene (măsurată oftalmo-dinamometric) este în raport direct cu gravitatea trombozei. De aci, importanţa măsurării sfigmoscopice a tensiunii venoase retiniene în cursul accidentului de tromboză venoasă retiniană. Provocîndu-se dinamometric pulsul venos, în diferite momente ale evoluţiei trombozei, s-a dovedit că evoluţia curbei de presiune venoasă poate fi un indicator preţios de prognostic în cursul acestui grav accident retinian.

În cazurile urmărite de noi, trombozele venoase însoţite de hipertensiuni venoase peste 90 g Bailliart au avut o evoluţie net nefavorabilă (recidive, extindere, glaucom hemoragic), în timp ce trombozele cu tensiune venoasă sub 60 g au mers spre vindecare aproape completă.

18. Obstruarea arterei centrale a retinei

Obstruarea arterei retiniene în boala hipertensivă este un fenomen relativ rar.

La aceste complicaţii grave, observate în cursul bolii hipertensive, distingem două tipuri de evoluţie.

Primul tip prezintă un debut acut, instalîndu-se pierderea bruscă a vederii, cu sau fără tulburări premergătoare ; aceste accese de pierdere a vederii se asociază adesea cu manifestări clinice, care sînt expresia abolirii funcţiilor unei zone din creier. Lang arată că pare plauzibil ca acest tip de obstruare a arterei retinei să fie provocat de un angiospasm.

Scanned with OKEN Scanner

Această obstruare poate duce într-un timp relativ scurt la tulburări grave ale țesutului retinian și — consecutiv spasmului — la formarea trombilor. Obstruarea bruscă, în felul acesta, a lumenului arterei centrale a retinei poate fi observată, după autorii sovietici, în fazele relativ timpurii ale bolii hipertensive.

Kopp și Vološina (1946) au arătat frecvența mai mare a acestui accident în boala hipertensivă, în perioada ultimului război, uneori ca prim simptom al afecțiunii, la o vîrstă mai tînără și caracterizată printr-o reversibilitate marcată. Autorii cred în natura angiospastică a acestui accident.

Tipul al doilea este caracterizat prin instalarea mai puțin acută a tulburărilor de vedere, însă prin pierderea progresivă a acuității vizuale; orbirea totală — sau mai rar — parțială, fiind regula finală.

Acest tip a fost observat mai frecvent în fazele mai tardive ale bolii hipertensive (vezi fig. 15). Mecanismul acestui tip este determinat de încetinirea curentului sanguin și modificările aterosclerotice ale pereților arterei centrale.

Este interesantă asocierea obstruării arterei retinei cu accidentele cerebrale. La 70 de bolnavi cu obstruarea arterei centrale a retinei, Vendrovici a constatat în 15 cazuri accidente cerebrale concomitente.

19. Ischemia acută a retinei

În patogenia hipertensiunii de război, rolul principal îl joacă, nu atît mărirea tonusului vascular, cît angiospasmul. De aici provin o serie de particularități clinice ale *hipertensiunii de război,* care are un mers mult mai acut, cu debut brusc, caracterizîndu-se prin leziuni regionale, fiind legată de anotimpuri și avînd un caracter endemic.

Majoritatea simptomelor, atît generale cît și oculare, sînt, în aceste forme, reversibile (Kriceaghin, Titov ș.a.).

Pornind de la aceste considerente, a fost descrisă ischemia acută a retinei, de origine hipertonică, considerată ca una dintre manifestările precoce și în același timp grave, ale hipertensiunii de război.

Din primăvara anului 1943 s-a observat o vădită mărire a frecvenței cazurilor de boală hipertensivă cu orbire bruscă, însoțită de tabloul oftalmoscopic al ischemiei acute retiniene.

De altfel, acest simptom este considerat de autorii sovietici drept o manifestare caracteristică bolii hipertensive, dezvoltată în timpul războiului; mai mult, Kopp și Vološina arată că, în timpul războiului, în toate cazurile unde au întîlnit ischemia acută a retinei, aceasta a fost primul simptom al bolii hipertensive.

Scanned with OKEN Scanner

Așa cum s-a amintit și în capitolul trecut, aspectul fundului de ochi al ischemiei acute a retinei în hipertensiune este identic cu tabloul clinic al emboliei arterei centrale a retinei. Este important să se cunoască acest fapt deoarece mărirea numărului cazurilor diagnosticate drept embolii ale arterei centrale a retinei, în anii de după război, poate să fie datorită în mare parte angiospasmelor regionale ale arterei retinei, în legătură cu boala hipertensivă.

Ischemia acută a retinopatiei hipertensive are toate caracterele hipertensiunii de război, adică predomină la bolnavii tineri, are caracter sezonier, evoluție acută, debut brusc și reversibilitate foarte mare a procesului (după Lupu și Brauner, 1948).

Mayer și Batarciukov remarcă în anii 1942 — 1944 prezența ischemiei acute a retinei în 15,5% din toate cazurile de hipertensiune studiate de ei.

Într-un caz, angiospasmul s-a produs chiar în timpul examenului oftalmoscopic.

Prognosticul ischemiei acute retiniene este destul de favorabil, în comparație cu prognosticul grav al emboliilor adevărate ale arterei centrale a retinei.

20. Degenerescența petei galbene

În afara modificărilor oculare clasic descrise în boala hipertensivă, apar și alte aspecte oftalmoscopice, ca, de exemplu, produse degenerative, cu rezultat al strîmtorării vaselor. Aceste aspecte pot traduce modificări cu caracter particular, foarte fin, care nu sînt însoțite de tulburări mari funcționale. Ele ajung a fi descoperite întîmplător și pot fi trecute cu vederea la un examen mai sumar.

E. A. Pavlova, Kaminskaia și A. X. Jakovleva descriu o leziune care se constată în regiunea petei galbene, sub forma unui edem circular sau ovalar, sau a unor hemoragii, după care apar mai tîrziu pete albicioase, diseminate în toată regiunea maculară. La examen funcțional, scotom central relativ. Afecțiunea este mai ales monoculară; boala poate dispărea și apărea după un anumit interval.

Este vorba de o degenerescență particulară, frecvent unilaterală, a petei galbene, sub aspectul unor foarte fine focare de depigmentare, înconjurată de boabe mici de pigment, uneori mai multe, alteori numai unul.

Patogenia afecțiunii este în legătură cu modificările vaselor ce înconjură regiunea petei galbene sau mai precis cu cele ale sistemului vascular retinian sau corio-capilar, care hrănește aria petei galbene.

Scanned with OKEN Scanner

Tabelul 8

FRECVENȚA SEMNELOR TOPOGRAFICE ALE FUNDULUI DE OCHI ÎN BOALA HIPERTENSIVĂ

		Artere							Vene		Retina				
		Ingustare generală a diametrului	Inegalitatea diametrului	Salus-Gunn	Scăderea transluciditătii	Refl. largit	Culoarea modificată	Traiect modificat	Dilatate	Sinuoase Gwist	Hemoragii	Exsudate	Edem retinian	Edem papilar	Capilaroză
Feigenbaum-Rachmilewitz	Hipertensiune „esențială“—81 de bolnavi (evoluție lentă)	42 (52%)	13 (16%)	46 (57%)					13 16%		13 16%	5 6%	0	2 2%	
	Hipertensiune „malignă“ — 15 bolnavi (evoluție rapidă)	12 (80%)	13 (87%)	12 (80%)					11 80%		11 73%	12 80%	4 27%	6 40%	
Statistica noastră	„Angiopatie retiniană hipertensivă“—58 de bolnavi	9 (15%)	2 (3%)	11 (19%)	0	23 40%	15 26%		2 3%	28 48%	0	0	0	0	32 60%
	„Angioscleroză retiniană hipertensivă“—30 de bolnavi	0	10 (33%)	5 (17%)	28 93%	15 50%	10 33%		5 17%	20 66%	0	0	0	0	19 63%
	„Retinopatie hipertensivă“—12 bolnavi	3 (25%)	8 (67%)	8 (67%)	12 100%	9 77%	7 60%		9 77%	7 60%	9 77%	6 50%	4 33%		7 60%
Bechgaard	Boală hipertensivă veche (4 — 10 ani) cu T. A. 160/100 mm 485 de bolnavi.	(34%)	(27%)	(37%)		46%	4%	28%			30%	30%	?	?	153%

La sfîrșitul acestui capitol prezentăm sub forma unui tablou statistic, datele culese din cazuistica noastră. Apoi, pentru a putea compara, într-o oarecare măsură, datele culese de noi cu ale altora, vom transpune rezultatele noastre alături de ale unor autori consacrați.

Din cei 115 bolnavi pe care i-am avut sub observație, în statistica noastră am utilizat 100 de cazuri care prezentau semne patologice de tip hipertensiv, în buletinele întocmite de noi.

Am grupat semnele descrise de noi, conform clasificației lui Krasnov, ținînd seama de *stadiul evolutiv al leziunii fundului de ochi* în cadrul bolii hipertensive, în trei categorii, după cum prezentau semne de *angiopatie, angioscleroză* sau *retinopatie hipertensivă*.

Datele noastre ocupă în tabelul 8 *coloana orizontală B*.

Coloana A orizontal o rezervasem (pentru verificarea rezultatelor noastre), unei statistici comparative întocmită de alți autori, care să fi grupat modificările fundului de ochi în cadrul bolii hipertensive cu evoluție lentă (benignă) separat și comparativ față de cele din boala cu evoluție rapid progresivă (malignă).

Negăsind în literatura cercetată o statistică modernă satisfăcătoare, am înlocuit-o cu aceea a lui Feigenbaum și Rachmilewitz (expusă și în monografia lui Lang) ; acești autori își împart cele 96 de cazuri cercetate de ei, în două grupe : bolnavi cu hipertensiune zisă esențială și bolnavi cu hipertensiune „malignă".

Am considerat necesară prezentarea acestui fel de grupare a datelor, pentru a avea o imagine cît mai fidelă asupra frecvenței diferitelor semne ale fundului de ochi în cazul unei evoluții mai benigne (hipertensiune zisă esențială), precum și în cazul unei evoluții mai grave (ca în hipertensiunea malignă).

În fine, am căutat să punem alături, în *coloana C orizontal*, o a treia statistică, în care semnele fundului de ochi să poată fi valorificate pe un grup cît mai mare de bolnavi hipertensivi, urmăriți un timp cît mai îndelungat ; pentru acest scop ni s-a părut nimerită statistica lui Bechgaard, Porsaa și Vogellius (1951), care au urmărit circa 500 de bolnavi hipertensivi a căror tensiune arterială era de cel puțin 160/100 mm Hg, a căror vîrstă de boală era între 4 și 10 ani.

Astfel, tabelul 8 prezintă manifestări morfologice ale fundului de ochi în boala hipertensivă, expuse în trei lucrări diferite, fiecare urmărind, pe cît posibil comparația cu cealaltă, dar mai ales prezentarea datelor în lumina celor trei obiective diferite, mai sus citate.

Scanned with OKEN Scanner

IX. Diagnosticul retinopatiei în boala hipertensivă

După cum am văzut, diagnosticul pozitiv al bolii hipertensive nu se poate bizui numai pe aspectul patologic al fundului de ochi, deoarece acest aspect nu este expresia exclusivă a afecțiunii. Diagnosticul devine însă mult mai ușor dacă avem grijă să completăm examinarea bolnavului din punct de vedere clinic general.

Studiul prezentului capitol ne va ajuta să recunoaștem care sînt elementele pe care ne putem baza cînd afirmăm prezența unei retinopatii de tip hipertensiv. De altfel, din cele de mai sus reiese că termenul de „hipertensiv" este oarecum impropriu ales, avînd în vedere că nici o leziune retiniană din această formă de retinopatie nu este de fapt *specifică* bolii.

Diagnosticul diferențial poate fi axat după considerentul existenței sau absenței edemului papilar.

A. *Dacă există edem papilar*

1. Staza papilară tumorală

Între staza papilară produsă de o tumoare cerebrală și o neuro-retinopatie hipertensivă, posibilitățile de confuzie sînt numeroase. Elementele comune între staza tumorală și cea retinopatică sînt: hiperemia, edemul și proeminența papilei. Modificările vaselor sînt adesea asemănătoare. Exsudatele pot fi prezente în ambele cazuri. Hipertensiunea intracraniană este comună ambelor forme.

Numeroase sînt studiile dedicate fixării elementelor de diagnostic diferențial al acestor două forme de stază. Studiul bolii pe plan clinic general poate furniza, de obicei, cheia diagnosticului. Dar și în această privință greutățile sînt uneori mari, deoarece, pe de o parte, pot exista tumori cerebrale la bolnavi hipertensivi, iar pe de alta, se cunosc tumori cerebrale care produc hipertensiunea arterială prin leziuni asupra centrilor nervoși superiori.

Scanned with OKEN Scanner

Vom aminti pe scurt semnele care pot individualiza staza papilară de origine hipertensivă.

a) Semne oftalmoscopice: abundența exsudatelor, frecvența „stelei maculare", situarea hemoragiilor retiniene — așezate chiar departe de papilă — precum și diversele semne de scleroză vasculară.

b) Semne oftalmo-dinamometrice: tensiunea arterială retiniană este ridicată în cazul edemelor papilare în boala hipertensivă și se menține ridicată în tot cursul evoluției bolii. În staza tumorală, dimpotrivă, tensiunea retiniană este ridicată la început, dar ea scade o dată cu instalarea adevăratei papile de stază.

Din păcate, acest semn nu corespunde decît la 70% din cazuri, rămînînd deci un semn de probabilitate, și nu de certitudine.

Diagnosticul diferențial va fi întregit și prin celelalte probe clinice:

c) Puncția lombară: cifrele de tensiune ridicată ale lichidului pot fi prezente în ambele cazuri; analiza lichidului cefalorahidian pune însă adesea în evidență, în cazul tumorilor cerebrale, o disociație albumino-citologică; acest fapt îl putem întîlni și în cazul bolii hipertensive, însă rarisim.

d) Radiografia craniului: aceasta este „mută" în cazul bolii hipertensive, însă poate furniza indicații prețioase în cazul tumorilor cerebrale.

e) Examenul medical general: prezența edemului membrelor inferioare, a albuminuriei, a semnelor clinice și de laborator, ale uremiei, a semnelor umorale de atingere renală, toate au valoare de prim-ordin pentru stabilirea diagnosticului. Dar și în acest cadru rămîne valabilă posibilitatea coincidenței unui stadiu „nefrogen" hipertensiv cu o tumoare cerebrală.

f) Acuitatea vizuală: dacă vederea este scăzută, acest simptom poate pleda mai mult în favoarea unei retinopatii hipertensive, în timp ce o acuitate vizuală intactă ne îndreaptă mai mult spre diagnosticul de stază tumorală. Totuși, atît timp cît regiunea macular rămîne intactă în cadrul bolii hipertensive, acuitatea vizuală poate fi și ea normală.

g) Evoluția și proba terapeutică: și aceste elemente ne pot aduce un ajutor în precizarea diagnosticului, deoarece este frecvent ca o retinopatie hipertensivă cu stază papilară să reacționeze favorabil în fața probei repausului, a regimului strict și a medicației prescrise.

După cîte vedem, diagnosticul diferențial al stazei papilare este greu de făcut, dar nu imposibil. Doar anumite cazuri nu se lasă diagnosticate pînă în cele din urmă: acolo sîntem îndreptățiți, cu toate riscurile, să încercăm o ventriculografie.

Scanned with OKEN Scanner

2. Retinitele pseudonefretice („stelare")

Există un grup de retinopatii al căror tablou oftalmoscopic este absolut asemănător cu cel al bolii hipertensive: aceleași exsudate, același edem papilar, aceleași hemoragii și aceleași modificări vasculare. Existența lor, neglijată în tratatele clasice, este semnalată, însă, din ce în ce mai frecvent de autorii moderni.

Elementele diferențiale importante în acest caz sînt următoarele:

a) Retinitele pseudonefretice, deși pot apărea la toate vîrstele, sînt mai frecvente la oameni tineri.

b) Sînt aproape totdeauna *unilaterale,* în timp ce retinopatiile hipertensive sînt aproape de regulă bilaterale.

c) În retinitele pseudonefretice găsim aproape totdeauna o concordanță tensională arterială retino-humerală; acest raport este de obicei discordant în cazul retinopatiilor hipertensive.

Prognosticul vizual în cazul acestor „retinite" este excelent, căci chiar dacă acuitatea scade mult, ea este mai totdeauna recuperată.

Prognosticul vital este de asemenea bun, acest lucru fiind explicat și prin examenul general, care nu arată nici hipertensiune, nici diabet, nici tulburări renale.

Etiologia manifestărilor retinopatiei „pseudonefretice" aparține aproape tuturor domeniilor patologiei; traumatismele, infecțiile frecvente vîrstei copilăriei, sifilisul, tuberculoza și stările diatezice, sînt însă cele mai importante cauze.

B. *Dacă nu există edem papilar*

1. Retinopatia diabetică

Există multe asemănări între „retinopatia diabetică" și cea „hipertensivă", ceea ce a făcut pe mulți autori să admită identificarea acestor două procese patologice retiniene. Concepția modernă separă însă cele două retinopatii.

Iată care sînt elementele diferențiale din punct de vedere oftalmoscopic, care ar putea pune diagnosticul unei etiologii diabetice: existența unor pete albe (exsudate) mai rare, mai întinse, mai strălucitoare și cu contur mai poligonal decît în „retinopatia hipertensivă"; semnalarea mult mai rară a „stelei maculare"; existența unei tendințe mai mari spre hemoragii vitreene și retiniene. Un semn mult mai util pentru diferențierea celor două „retinopatii" este absența edemului papilar în fundul de ochi diabetic, față de frecvența lui ridicată în retinopatia hipertensivă; acest fapt, semnalat pentru prima dată de Genet,

Scanned with OKEN Scanner

este socotit de Dubois-Poulsen ca exact, în sută la sută din cazurile urmărite de el.

Presiunea arterei retiniene este de asemenea normală sau concomitentă, în cursul „retinopatiei diabetice". În privința probei dinamometrice, Dubois-Poulsen afirmă că nu face niciodată diagnosticul diferențial al retinopatiei diabetice față de cea hipertensivă, fără ajutorul sfigmoscopiei.

Examenul stării generale confirmă și mai mult adevărul tezei dualiste în această problemă. Într-adevăr, starea generală este puțin alterată în „retinopatia diabetică", iar cazurile de cecitate sînt, din această cauză, mult mai frecvente, căci bolnavii trăind mai multă vreme, leziunile retiniene au timp să evolueze.

Glicozuria și glicemia constituie de asemena factori probanți de diagnostic.

Diversele statistici moderne demonstrează că este abuziv să se considere că retinopatia diabetică face parte din cadrul retinopatiilor hipertensive, sub motivul că hipertensiunea arterială este o coincidență frecventă în ambele cazuri ; aceasta cu atît mai mult cu cît aproape toate statisticile consemnează că circa 20% dintre „retinopatiile diabetice" nu sînt complicate, nici cu hipertensiune arterială generală, nici cu vreo funcție renală alterată (Onfray).

În rezumat, există posibilitatea dezvoltării unei retinopatii hipertensive, survenind la un diabetic, dar aceasta nu înseamnă să nu ținem seama de toate punctele de vedere clinice și teoretice care diferențiază tulburările funcționale circulatorii ale celor două forme de retinopatie.

2. Arterioscleroza retiniană

Problema patogeniei arteriosclerozei și a corelațiilor între aceasta și boala hipertensivă este extrem de complicată. Așa cum arată și A. G. Gukasian, această problemă nu se epuizează nici prin concepția cea mai răspîndită, care vede în arterioscleroză o consecință a hipertensiunii.

Din raportul lui E. M. Tareev la Conferința de la Leningrad reiese clar că arterioscleroza, care mai înainte era considerată de mulți ca un proces local de origine pur mecanică, este în realitate o afecțiune cortico-viscerală neuro-vasculară.

După cercetările lui Anicikov, clinicienii sovietici consideră arterioscleroza ca o boală de sistem. Pe de o parte, hipertensiunea constituie un factor care contribuie la apariția mai precoce a modificărilor aterosclerotice vasculare, iar pe de alta, apariția aterosclerozei la un bolnav hipertensiv are adesea o influență

Scanned with OKEN Scanner

nocivă : în aceste cazuri ea reprezintă un exemplu clinic de modificări organice produse de o tulburare funcțională.

Pe plan oftalmoscopic, identitatea formelor de alterare vasculară face să găsim, și în clasificațiile lui Krasnov, și în ale lui Cirkowski, în categoria retinopatiei hipertensive, o formă numită „tip arteriosclerotic".

Toate acestea însă nu probează că ar fi exclusă o discriminare oarecare între leziunile tipice de arterioscleroză și cele datorite hipertensiunii arteriale.

Fishberg afirmă cu hotărîre că manifestările caracteristice ale arteriosclerozei sînt reprezentate prin inegalitatea calibrului vascular, prin dungile albe pe marginea arterelor, prin lipsa modificărilor (sau a modificărilor minime) ale papilei, precum și prezența petelor albe strălucitoare, net delimitate, pe fundul de ochi.

Mulți autori consideră drept un element diferențial important însăși localizarea petelor albe pe retină, care în arterioscleroză ar ocupa periferia retinei, în timp ce în boala hipertensivă ar fi mai numeroase în centrul polului posterior.

În privința hemoragiilor, Ilse și Fritz Lange, pe un material cuprinzînd 60 de pacienți cu hemoragii retiniene, susțin că hemoragiile s-au instalat exclusiv la bolnavii hipertensivi, în timp ce arterioscleroza pură nu dă aproape niciodată asemenea accidente. În această privință este însă necesară o verificare pe un material mai vast, deoarece constatarea autorilor citați vine întrucîtva în contrazicere cu aspectele pe plan general, care sînt atribuite arteriosclerozei și mai ales consecințelor ei.

Cînd nervul optic este sediul arteriosclerozei, avem aspectul de atrofie (Reimovà-Frantovà), în timp ce prezența edemului papilar ne îndepărtează în mod obișnuit de la diagnosticul arteriosclerozei retiniene.

Fabian și Georgariu au găsit trei puncte principale de diagnostic pentru stabilirea diferențierii fundului de ochi arterioscleros :

1. papila nemodificată sau doar ușor ștearsă pe margini în cazurile avansate sau complicate ulterior cu tensiune arterială durabilă ;

2. apariția dungii reflexului vascular, precum și modificările nete de calibru (dînd aspectul calibrului neregulat), expresia diseminării neordonate a sclerozei vasculare în fundul de ochi ;

3. distribuția periferică a petelor exsudative, pe care acești autori o consideră patognomonică manifestărilor retiniene de arterioscleroză.

Scanned with OKEN Scanner

La toate acestea se mai adaugă și observațiile făcute asupra regiunii maculare : modificările degenerative frecvent întîlnite la bolnavii arterioscleroși nu sînt o urmare directă a modificărilor de arterioscleroză, ci transformări senile, deoarece arterioscleroza, avînd un bun prognostic vital, marea majoritate a indivizilor ajung pînă la o vîrstă înaintată.

În ceea ce privește măsurarea tensiunii arteriale retiniene, s-a pus problema dacă ea poate oferi anumite deslușiri în privința diferențierii modificărilor arteriosclerotice de cele ale bolii hipertensive cu evoluție benignă. Citez în această privință cazuistica lui Streiff și Monnier (1946) : acești autori găsesc la cele 98 de cazuri de arterioscleroză cercetate (52 de femei și 46 de bărbați — cu media de vîrstă 67 de ani) o hipertensiune retiniană „discordantă" în 13 cazuri (13,2%), în timp ce tensiunea arterială generală era ridicată la 66 de bolnavi (67 %) ; autorii mai notează prezența hemoragiilor doar în 4 cazuri (4,02%).

Astfel, rezultatele măsurătorilor grupei bolnavilor arterioscleroși dovedesc, pe de o parte, frecvența hipertensiunii generale în arterioscleroză, iar pe de alta, demonstrează raritatea discordanței tensionale și a accidentelor hemoragice retiniene.

În opoziție, autorii situează grupa celor 88 de cazuri de bolnavi suferind de hipertensiune zisă esențială ; din această grupă fac parte 58 de femei și 30 de bărbați, media vîrstei fiind de 55 de ani. Stabilirea raportului retino-humeral semnalează o hipertensiune retiniană discordantă în 14 cazuri (16 %) și modificări retiniene (hemoragice și focare degenerative) în 11 cazuri (12,5 %).

După cum vedem, cifrele sînt ușor crescute în grupa bolnavilor cu hipertensiune zisă esențială, însă diferențele nu sînt apreciabile.

Fishberg și Oppenheimer au stabilit prezența „arteriosclerozei" retinei la 160 din 180 de bolnavi hipertensivi grav, arătînd predominanța modificărilor scleroase asupra modificărilor funcționale în fazele mai tardive ale bolii hipertensive.

Particularitatea caracteristică a acestor procese sclerogene este lezarea inegală a prearteriolelor și arteriolelor, fapt care produce o inegalitate a calibrului acestor vase.

În opoziție se situează îngustarea uniformă a arteriolelor fundului de ochi, condiționată, nu de modificările organice sclerogene, ci de hipertonia însăși a musculaturii acestor vase, efect direct legat de hipertensiunea arterială. Neparticiparea vreunui factor sclerogen în cazul îngustării uniforme a arteriolelor retinei o demonstrează și examenele histologice ale lui Frieden-

Scanned with OKEN Scanner

wald, care nu au arătat, în aceste cazuri, nici un fel de modificare organică vasculară.

Ca o învățătură practică, se impune noțiunea de a considera creșterea tensiunii arteriale drept cauza diminuării *egale* a diametrului arteriolelor ; este drept că, în stadiile incipiente ale bolii, hipertensiunea arterială poate produce, pe alocuri, îngustări inegale ale arteriolelor : aceste fenomene spasmodice sînt însă trecătoare și se datoresc creșterii temporare a tonusului parietal.

În opoziție, vom considera *drept cauză a îngustărilor persistente segmentate și moniliforme, modificările organice sclerogene ale pereților arteriali* (ateroscleroza, hialinoza, arterioscleroza, necroza fibrinoidă).

Friedenwald presupune că îngustarea arteriolelor retinei este rezultatul îngustării arterei centrale a retinei, înainte de trecerea ei prin *lamina cribrosa,* din cauza diferitelor plăci ateromatoase, care-și au sediul acolo. Acest lucru ar duce la scăderea debitului sanguin și la îngustarea ramurilor arterei.

După Lang, această observație prezintă interes și prin faptul că socotește îugustarea arterei centrale a retinei ca rezultatul aterosclerozei, putîndu-se provoca astfel modificări ale fundului de ochi asemănătoare cu angio-retinopatia hipertensivă. Putem presupune — alături de Lang — că prin astfel de leziuni ale arterei centrale se explică acele cazuri de arterioscleroză în care modificările fundului de ochi sînt foarte asemănătoare cu modificările din boala hipertensivă, lipsind însă alte semne de boală hipertensivă, în special tensiunea arterială crescută.

În favoarea faptului că îngustarea uniformă a arterelor retinei este o manifestare specifică a măririi tensiunii arteriale (și nu a proceselor de scleroză vasculară) pledează și indicațiile lui Friedenwald ; după acest autor, îngustarea arteriolelor retinei ar corespunde cu nivelul tensiunii arteriale. El consideră că atunci cînd diametrul arteriolelor este diminuat la jumătate, tensiunea arterială generală diastolică este de cel puțin 110 mm Hg. Din păcate, așa cum am văzut la capitolul simptomelor obiective, aprecierea acestei așa-zise îngustări a arteriolelor retiniene este dificilă și aproximativă.

Laflin, Thomas și Friedenwald (1940) au găsit oftalmoscopic o îngustare *uniformă* a arterelor fundului de ochi la cîinii cu hipertensiune cronică (provocată prin metoda lui Goldblatt) : cercetările histologice făcute asupra acestor ochi nu au găsit nici una dintre modificările constatate la oftalmoscop. Și aceste studii arată, deci, drept cauză a îngustării *uniforme* a arterelor hipertensiunea arterială, permițîndu-ne s-o diferențiem de procesele arterioscleroase, care, după cum am văzut, produc îngustări *inegale* ale traiectelor vasculare.

Scanned with OKEN Scanner

Din cele expuse pînă aci reiese că dificultatea diferenţierii proceselor de arterioscleroză în cadrul bolii hipertensive rezidă în aceea că, în cursul hipertensiunii arteriale, apar frecvent — dacă nu constant — transformări sclerogene ale vaselor mari şi mici.

De altfel, acest lucru l-am amintit şi în cadrul cercetărilor funcţionale ale valorificării „indicelui lui Fritz" care măsoară rigiditatea sclerogenă a vaselor. Cu acea ocazie am văzut la bolnavii noştri că, o dată cu înaintarea gradului de boală hipertensivă, am întîlnit şi o frecvenţă din ce în ce mai accentuată a rigidităţii peretelui arterial retinian; acest lucru confirmă faptul că, o dată cu fazele înaintate ale bolii, transformările sclerogene sînt din ce în ce mai frecvente în boala hipertensivă.

Ţinînd astfel seama de faptul că leziunile organice ale prearteriolelor retinei în boala hipertensivă sînt reprezentate prin modificări nete de ateroscleroză şi arterioscleroză (Lang), vom înţelege identitatea aparentă — pînă la un anumit punct — a celor două procese.

În general, nu există deosebire prea mare între fundul de ochi al bolnavului hipertensiv faţă de cel al bătrînului arterioscleros.

În raportul susţinut în faţa Congresului de oftalmologie din 1950, Schiff-Wertheim arată că este de dorit să renunţăm la orice încercare de a stabili o distincţie riguroasă între hipertensiune şi arterioscleroză, bazată *numai* pe examenul oftalmoscopic; numai prin asocierea examenelor generale cu cele oftalmologice, o asemenea încercare are şanse de reuşită.

3. „Retinita" arterioscleroasă a lui Foster-Moore

Acest autor a descris o retinopatie cu pete albe, exsudative şi strălucitoare, fără leziuni papilare; în aceste cazuri, steaua maculară este frecventă şi expresivă; prezintă leziuni vasculare diferite şi intense (modificări de reflex, încrucişări arterio-venoase etc.), mergînd pînă la liniile albe care înlocuiesc traiectele normale. Ar fi deci vorba de o „arterită" retiniană cu exsudate pe care Foster-Moore o atribuia arteriosclerozei. Prognosticul ocular este sever tocmai din cauză că prognosticul vital, fiind fără gravitate, permite evoluţia înaintată a leziunilor oculare. De aceea o întîlnim mai frecvent şi mai expresiv la oameni în vîrstă înaintată.

În această retinopatie lipseşte totdeauna, ca şi în cea diabetică, edemul papilar; de altfel, tocmai din această cauză mulţi autori au asemănat această retinopatie cu cea diabetică.

Scanned with OKEN Scanner

4. „Retinita" circinată

Este asemănătoare formei precedente, prin petele albe și lipsa edemului papilar. Dar exsudatele desenează un fel de coroană în jurul maculei, dînd un aspect caracteristic tabloului oftalmoscopic. Tensiunea arterei retiniene este concordantă cu cea generală. Examenul stării generale nu permite totdeauna diagnosticul, căci această formă poate coincide, atît cu o hipertensiune arterială, cît și cu o hipertensiune arterială. Și aci, deci, studiul presiunii retiniene și absența edemului papilar pot susține diagnosticul diferențial.

5. Capilaroza

Această manifestare, semnalată ca simptom frecvent observat în cadrul manifestărilor retiniene ale bolii hipertensive, poate evolua ca o manifestare proprie a unor leziuni degenerative, sau traducînd o altă categorie de tulburări circulatorii (de exemplu hipotensiunea arterială).

Este excepțional ca o capilaroză să fie însă atît de abundentă, încît să simuleze o retinopatie hipertensivă, dar literatura citează asemenea cazuri. De obicei, în cazurile intense, capilaroza poate semăna cu o „retinită circinată".

Scanned with OKEN Scanner

X. Examenul fundului de ochi în anumite forme clinice ale bolii hipertensive

A. *Retinopatia bolii hipertensive zise maligne*

G. F. Lang s-a ocupat în mod deosebit cu studiul hipertensiunii maligne. În această categorie, diferiţii autori înglobau diverse forme, ca : nefroscleroza malignă, hipertensiunea arterială cu fenomene de insuficienţă renală, encefalopatia hipertensivă şi orice hipertensiune cu evoluţie rapidă şi gravă, de diferite origini.

Problema pe care şi-a pus-o Lang a fost dacă hipertensiunea malignă nu ar reprezenta o formă aparte a hipertensiunii arteriale. Bazat pe fapte clinice, anatomopatologice şi experimentale, el ajunge la concluzia că patogenia acestui sindrom nu se deosebeşte principial de sindromul care se observă în genere în hipertensiunea arterială. Deosebirea este numai cantitativă. Cel mai caracteristic aspect al acestui sindrom este cunoscuta encefalopatie hipertensivă cu stază papilară, însoţită de retinopatia hipertensivă gravă, cu semne de hipertensiune intracraniană şi insuficienţă renală. Aceste fenomene sînt datorite spasmului foarte accentuat al arteriolelor cerebrale. La început ele au fost considerate de origine renală, iar cînd s-a constatat că se pot produce şi în absenţa unei insuficienţe renale, au fost desemnate ca pseudouremice. După Lang, denumirea cea mai justă este de „hipertensiune cu evoluţie malignă". De asemenea, termenul de „encefalopatie hipertensivă" poate evoca bine dependenţa simptomelor faţă de boala hipertensivă şi nu de insuficienţa renală, pentru a nu se crede că este vorba de o boală aparte.

Evoluţia benignă sau cea malignă a bolii hipertensive nu este condiţionată numai de declanşarea mecanismului presor renal umoral, ci mai ales de intensitatea, gradul şi durata contracţiei spastice a arteriolelor din tot organismul. De aceea, spunem că între boala hipertensivă benignă şi cea malignă există doar o deosebire cantitativă şi Lang consideră sindromul de „hipertensiune malignă" numai ca o formă sau uneori ca o simplă

Scanned with OKEN Scanner

fază din evoluţia bolii hipertensive. Evoluţia hipertensiunii poate avea chiar de la început un caracter malign, ceea ce reprezintă o hipertensiune malignă primară sau, mai corect, „boala hipertensivă cu evoluţie malignă". De obicei însă, acest sindrom este precedat de o perioadă îndelungată de hipertensiune latentă şi din această cauză rămîne nediagnosticat pînă la apariţia fazei maligne. In alte cazuri, boala hipertensivă evoluează la început lent şi benign, ulterior dezlănţuindu-se sindromul hipertensiunii maligne: acest caz reprezintă „hipertensiunea malignă secundară" (Lang), dar este mai corect să fie numită „faza malignă a bolii hipertensive" (Fischberg).

In lumina acestor corective, ne-am permis să păstrăm în nomenclatura noastră termenul scurt de hipertensiune „malignă" şi să prezentăm manifestările sale oftalmoscopice.

Riser, în raportul său, arată că toate „căile" sînt deschise pentru a conduce la realizarea tipului de boală hipertensivă malignă. De aceea, problema medicului este de a căuta sistematic, la toţi hipertensivii, factorii şi semnele care pot reprezenta primejdia malignităţii.

Alături de urmărirea măsurătorilor terminale (descoperirea unei rapide augmentări a Mx şi Mn), a probelor de claudicaţie cerebrală şi coronariană (descoperite prin electrocardiogramă după adrenalină intravenos — înainte de vîrsta de 50 de ani şi mai ales la tineri) sau a depistărilor tulburărilor grave neurovegetative (proba histaminei, proba băii reci etc.), *depistarea leziunilor exsudative şi edematoase ale retinei* pare a reprezenta un test primordial pe care sîntem obligaţi să-l căutăm şi să-l descoperim „încă de la prima oră" a apariţiei sale. De aceea, poziţia oftalmologului, din acest punct de vedere, este din cele mai avantajoase (clinic şi diagnostic).

Hipertensiunea arterială malignă prezintă semne oculare în 80% din cazurile sale.

Dintre toţi factorii şi semnele de malignitate ale bolii hipertensive (precocitate, rapiditate, ereditate etc.), elementul simptomatic esenţial este reprezentat de *atingerea gravă vasculară*, care — după şcoala lui Riser — poate îmbrăca două tipuri diferite: 1) forma stenozantă; 2) forma exsudativă.

1. **Forma stenozantă.** Există o formă a bolii hipertensive care cuprinde forme de arterioză stenozantă precoce — mai ales coronară şi cerebrală — cu evoluţie progresivă, atingînd indivizi în vîrstă relativ tînără — între 35 şi 50 de ani.

Pe plan general, aceşti bolnavi prezintă semne de claudicaţii vasculare, urmate de semne deficitare (crize anginoase, „eclipse" cerebrale, pareze, tulburări de vorbire şi memorie etc.). Lipsesc semnele clinice de hipertensiune craniană.

Scanned with OKEN Scanner

Regenbogen. Fundul de ochi în boala hipertensivă

Fig. 16. — Retinopatie hipertensivă cu evoluție malignă, forma „stenozantă".
Culoarea palidă a fundului de ochi. Semne intense de panarterioză stenozantă. Cîteva hemoragii retiniene. Lipsa edemului papilar. Capilaroză maculară.

Fig. 17. — Angioretinopatia „toxicozei gravidice" hipertensive. Stadiu avansat.
Edem papilar. Stea maculară incompletă. Hemoragii și exsudate retiniene de-a lungul vaselor. Spasticitatea arteriolelor periferice.

Scanned with OKEN Scanner

Pe plan retinian găsim, în această formă, semne vasculare obișnuite de peri- și endarterioză, capiloroză etc., precum și accidente localizate (edem localizat etc.), fără nimic caracteristic (fig. 16) ; în principiu, acest grup nu prezintă edem papilar propriu-zis.

Această formă stenozantă are valoare de „malignitate" numai la persoane pînă la 50 de ani.

După cum vedem din cele descrise mai sus, nu ne putem aștepta să facem, în cadrul formei maligne stenozante, un prognostic vital bazat pe examenul morfologic al fundului de ochi, deoarece — în aceste cazuri — el nu se deosebește de cel al bolii hipertensive cu evoluție benignă.

În schimb, însă, constatarea concomitentă a unui asemenea aspect oftalmoscopic cu o *hipertensiune arterială retiniană discordantă,* permanentă și progresiv ridicată, la un bolnav relativ tînăr (pînă la 50 ani), poate impune calificativul de malignitate. De aceea, în aceste forme de boală, cardiologul trebuie să solicite consecvent și precoce examenul oftalmo-dinamometric, făcut sistematic, deoarece această probă are o importanță diagnostică de prim ordin. Bolnavii cu această formă de boală hipertensivă cu evoluție „stenozantă" mor de obicei în curs de cîțiva ani, din cauza arteriozei trombozante sau stenozante, dezvoltată în arterele coronare și cerebrale.

La acești bolnavi semnele topografice ale arterelor retinei rămîn în urma celor ale arterelor inimii și ale creierului : micile semne vasculare retiniene găsite în aceste ocazii nu sînt proporționale cu difuziunea — uneori avansată în acel moment — a procesului arteritic, care amenință creierul și inima.

Ceea ce trebuie să reținem obligatoriu este că boala hipertensivă cu evoluție malignă poate evolua sub forma unui sindrom de arterioză stenozantă rapidă, la bolnavi între 40 și 50 de ani (deci înaintea senilității arteriale), *fără exsudate retiniene, fără edem retinian și fără semne de papilo-retinită ;* în 30 % din cazurile aparținînd acestei forme întîlnim tensiunea arterei retiniene net discordantă, putînd doar prin acest semn să apreciem factorul de „malignitate" al bolii.

2. **Forma exsudativă.** Aceasta este forma cea mai reprezentativă a „malignității" în cadrul bolii hipertensive (fig. 12).

Permeabilitatea anormală a capilarelor pentru apă, săruri și albuminele plasmei pare semnul esențial de malignitate al bolii hipertensive ; ea se manifestă prin edem al extremității cefalice, meningocerebral și retinian ; acest semn lipsește constant în hipertensiunea arterială bine tolerată. În fundul ochiului, exsudatele, edemul papilar și peripapilar difuz sînt semne de cea mai

Scanned with OKEN Scanner

mare valoare, impunînd un prognostic dintre cele mai rezervate, mai ales atunci cînd tulburările descrise sînt permanente.

Din punct de vedere practic, oftalmologul trebuie să distingă două varietăţi de papilo-retinită : una, însoţită de insuficienţă cardio-renală, hipertensiune venoasă, şi craniană, avînd un prognostic extrem de sever ; alta, „solitară", neînsoţită de semnele descrise mai sus, datorită unei tulburări locale de permeabilitate, adesea intermitente şi cu un prognostic mai puţin grav decît precedenta. De altfel, forma „solitară" poate fi doar un stadiu premergător celeilalte.

Din punct de vedere clinic, această formă de boală hipertensivă cu evoluţie malignă se poate prezenta sub trei tipuri diferite : a) boala hipertensivă „malignă" primitivă a tinerilor ; b) boala hipertensivă „malignă secundară" (în afara nefritei) ; şi c) hipertensiunea malignă simptomatică secundară glomerulonefritei cronice.

a) *Hipertensiunea malignă primitivă a tinerilor*

Această formă este o manifestare de arterioză generalizată, evoluînd într-un ritm mai rapid decît forma malignă stenozantă, ducînd la insuficienţa creierului, inimii şi rinichiului. Mersul bolii este spre exitus între cîteva luni şi 3 ani.

Bolnavii, de obicei tineri între 22 şi 35 de ani, consultă medicul de cele mai multe ori, din cauza tulburărilor funcţionale vizuale, a cefaleei, cu sau fără vărsături sau eventual din cauza tulburărilor neurologice, difuze sau în focar. Ceea ce este interesant pentru oftalmolog, este faptul că, în majoritatea cazurilor, bolnavii pot consulta medicul plîngîndu-se numai de tulburări vizuale, fără a bănui transformările patologice ascunse în spatele acestor simptome.

Tensiunea humerală diastolică, controlată în aceste cazuri, este de obicei mai mare de 120 mm Hg. Fundul de ochi este de obicei primul care semnalează meiopragia vasculară, debutînd de cele mai multe ori cu un edem papilar caracteristic, la care se adaugă apoi hemoragiile şi exsudatele.

Semnele de insuficienţă cardiacă sau renală nu apar de obicei la început, ci în cursul evoluţiei bolii.

Considerăm instructiv a detalia următorul caz :

În primăvara anului 1952 se prezintă la consultaţia Clinicii de oftalmologie a Spitalului „Colţea" o fată de 16 ani, palidă, acuzînd tulburări moderate de vedere. Nu se ştie suferindă de nici o afecţiune ; acuză rare şi moderate crize de cefalee ; rareori senzaţii de greaţă. Nu se desprinde nimic deosebit din antecedentele pacientei. Examinată oftalmoscopic, se pune diagnosti-

Scanned with OKEN Scanner

cul simptomatic de stază papilară bilaterală, bănuindu-se o tumoare cerebrală. Este internată în Clinica de oftalmologie a Spitalului „Colțea". Radiografia craniană și examenul neurologic negativ; probele funcționale renale negative; hemograma: eritrocite 3 500 000. Tensiunea humerală 230/140 mm Hg; inimă ușor mărită, rare extrasistole.

Bolnava rămîne în serviciul nostru 6 săptămîni, sub regim dietetic-medical și repaus. În timpul internării se instalează o neuro-retinopatie bilaterală, cu edem papilo-retinian și numeroase hemoragii cu exsudate, dintre care unele răspîndite pînă departe de marginile papilei. Cu timpul, edemul începe să se șteargă, exsudatele iau un aspect lucios, iar în jurul petei galbene începe să se contureze aspectul unei stele maculare, completă la un ochi, incompletă la celălalt. Tensiunea arterei centrale a retinei 50 g.

Între timp, bolnava este transferată la Clinica medicală a spitalului; cercetările funcțiilor cardio-renale continuă a da rezultate clinice și de laborator normale. La ieșirea din Clinica medicală, papila mai prezintă o ușoară ștergere a marginilor și un oarecare grad de paliditate. Starea generală continuă să fie bună, tensiunea arterială (cu tot tratamentul făcut) se menține cu o diastolă humerală de 120 și cea retiniană 80 — 90 g.

Se recomandă decapsulare renală; intervenția operatorie este executată în Clinica chirurgicală a Spitalului „Colțea".

Părăsește spitalul cu aceeași stare generală bună, tensiunea humerală diastolică 100 și cea retiniană 70 g; acuitatea vizuală este mai slabă decît la internare, din cauza leziunilor maculare, care au evoluat. Funcțiile cardio-renale normale.

Deși chemată pentru control, tînăra nu s-a mai prezentat la consultație. După aproape un an am întîlnit-o accidental: slăbită, palidă, acuzînd palpitații; ne-a declarat că obosește la efort fizic și că prezintă edeme moderate maleolare; a remarcat că urina este ușor tulbure.

Bolnava n-a mai venit la consultații. Avem toate motivele să credem că ea prezenta forma de boală hipertensivă malignă „primitivă a tinerilor", formă nesusceptibilă de tratament medico-chirurgical (decît strict temporar). Boala a debutat retinian — acest simptom rămînînd multă vreme solitar — urmîndu-i probabil, după ieșirea din spital, lezarea vaselor inimii și ale rinichiului. Boala a evoluat fără semne de hipertensiune craniană, iar dintre simptomele obiective, cel mai constant a rămas hipertensiunea retiniană și humerală ridicată.

În literatură este consemnat că numai 50 % din hipertensiunile maligne primitive ajung să prezinte tulburări vasculare cerebrale (ictus, hemiplegie etc.).

Scanned with OKEN Scanner

b) *Boala hipertensivă malignă „secundară"* (faza malignă a bolii hipertensive)

Această formă urmează unei boli hipertensive bine tolerată și solitară ani întregi și care, la un moment dat, pornește pe făgașul unei evoluții accelerate și grave.

Această formă de boală are un caracter mai puțin rapid decît hipertensiunile maligne „primitive" și se observă la persoane ceva mai în vîrstă (în medie 45 — 50 de ani).

La fundul de ochi înregistrăm de cele mai multe ori prezența unei papilo-retinite, întinsă pe polul posterior sub forma unui sindrom hemoragic-exsudativ. Evoluția leziunilor oftalmoscopice se face sub forma unor „puseuri de papilo-retinită", întrerupte de regresiuni ; aceste regresiuni pot fi, din această cauză, fals interpretate ca ameliorări datorite regimului sau tratamentului. Este deci de mare importanță să ne fixăm bine această noțiune de papilo-retinită „în eclipse".

După Riser, din punct de vedere oftalmoscopic nu avem elemente de distincție sau diferențiere între boala hipertensivă cu evoluție malignă „primitivă" și cea „secundară" decît tocmai aceste puseuri evolutive de papilo-retinită (subordonate puseurilor tensionale generale) și care apar mai net în grupa bolii hipertensive maligne „secundare". După expresia autorului, în aceste cazuri retinopatia se constituie chiar „sub ochii noștri".

c) *Hipertensiunea malignă simptomatică* („secundară" glomerulonefritei cronice)

Glomerulonefrita cronică nu dă semne retiniene decît atunci cînd se complică cu hipertensiunea arterială și atunci doar într-un stadiu tardiv, pe care diverși autori îl apreciază între 10 și 12 ani ; ba mai mult, se pare că ar fi necesară o tensiune diastolică de cel puțin 110 — 120 mm Hg pentru a se declanșa retinopatia.

Leziunile retiniene prezintă tabloul vechii „retinite brightice" hemoragii și exsudate izolate — posibil — multă vreme, care sînt preludiul leziunilor maxime și terminale de papilo-retinită cu elementul ei fundamental, edemul papilo-retinian.

Papilo-retinita în glomerulonefrită este un semn *tardiv* (spre deosebire de celelalte forme de boală hipertensivă „malignă"), anunțînd sfîrșitul letal între 4 și 6 luni. De aceea, papilo-retinita este un semn de o gravitate capitală în aceste forme. 50 din cei 60 de bolnavi ai lui Riser, suferind de hipertensiune malignă simptomatică, secundară nefritei, au murit între 1 și 9 luni de la apariția papilo-retinitei. Moartea se produce prin comă uremică și insuficiență cardiacă. Rolul oftalmologului în aceste forme este considerabil în depistarea și interpretarea cazului.

Scanned with OKEN Scanner

Diferența dintre aspectul oftalmoscopic al fundului de ochi din hipertensiunea malignă postnefritică față de cel al bolii hipertensive „maligne" propriu-zise, constă în următoarele:

— apariția tardivă și neevoluînd în puseuri a papilo-retinitei;
— aspectul mai alb al edemului papilo-retinian;
— anemia mai pronunțată a papilei nervului optic;
— leziuni mai discrete arteriosclerotice.

B. *Retinopatia bolii hipertensive cu evoluție „pseudotumorală"*

(forma pseudotumorală a bolii hipertensive (Lang)

Uneori, retinopatia însoțește un tip special al bolii hipertensive, cu sau fără leziuni renale, simulînd tabloul clinic al unei tumori cerebrale.

Această formă de boală hipertensivă a fost numită „pseudotumorală", unii considerînd că aceste cazuri nu fac parte din „forma sau faza" malignă a bolii hipertensive. Lang nu a fost însă de acord cu această interpretare, considerînd sindromul descris ca o variantă extrem de gravă a evoluției fazei sau „formei" maligne a bolii hipertensive, cu fenomene de encefalopatie hipertensivă; tot Lang a arătat însă că această variantă poate fi numită „formă pseudotumorală", pentru a atrage atenția medicilor asupra acestui sindrom și pentru a preîntîmpina eventualele diagnostice greșite.

In aceste cazuri, pentru clasificarea diagnosticului, este necesar să se acorde o deosebită atenție stării aparatului cardiovascular și fundului de ochi.

Pentru aceste motive am socotit necesar să acordăm acestui sindrom un loc aparte în lucrarea de față.

Din punct de vedere clinic, hipertensiunea cefalorahidiană ocupă de obicei scena manifestărilor clinice, în timp ce hipertensiunea arterială nu pare decît un simptom anexat tabloului clinic. Cefaleea este insuportabilă, fiind localizată frontal sau occipital, putînd deveni — prin intensitatea ei — cu adevărat dramatică; ea se însoțește de grețuri și uneori de vărsături, fără orar special. Pulsul poate deveni bradicardic.

Tabloul oftalmoscopic simulează, din cauza edemului papilar, o adevărată stază tumorală, însoțită de exsudate mai mult sau mai puțin discrete, precum și de hemoragii retiniene.

Examenul neurologic poate de asemenea să orienteze diagnosticul către o tumoare cerebrală, din pricina eventualelor paralizii ale nervilor cranieni (de obicei a perechii a VI-a sau a VII-a). Tensiunea arterială diastolică este totdeauna foarte ridicată: participarea renală este variabilă; inima adesea slăbită. În

Scanned with OKEN Scanner

general, evoluţia spre exitus se face prin episoade amintind pe cele ale bolnavilor cu mari hipertensiuni intracraniene.

Neurochirurgii au întîmpinat mari greutăţi, pentru a putea, în aceste cazuri, să elimine diagnosticul de tumoare cerebrală, multe asemenea forme fiind greşit etichetate, au dus la trepanaţie. Astfel de greşeli se pot întîlni des în camerele de gardă ale spitalelor, cînd bolnavul este adus fără cunoştinţă şi nu i se poate lua anamneza.

Diagnosticul diferenţial care ne stă la îndemînă pentru a deosebi hipertensiunea pseudo-umorală de o tumoare cerebrală îl găsim dezvoltat la capitolul respectiv.

Jean Dereux (1951) descrie în lucrarea sa trei forme clinice ale bolii hipertensive cu evoluţie „pseudotumorală" :

1. **Forma tipică**, cu sindrom net de hipertensiune intracraniană, cu atingere renală şi cardiacă, dar fără raport direct cu sindromul de hipertensiune intracraniană ; leziunea cardio-renală pare a evolua pe cont propriu.

In general, evoluţia acestei forme se face către exitus, prin accidente analoge cu formele bolnavilor purtători de mari hipertensiuni intracraniene.

2. **Forma latentă** se caracterizează printr-o papilo-retinită de hipertensiune arterială, cu edem papilar, adesea important, sub dependenţa hipertensiunii intracraniene. Această hipertensiune intracraniană se poate manifesta numai prin hipertensiunea lichidului cefalorahidian, neavînd alte semne clinice zgomotoase.

3. **Forma secundară** poate fi realizată, fie prin hipertensiunea malignă primitivă — cînd semnele unei hipertensiuni mari intracraniene se supraadaugă secundar unui sindrom clinic vascular şi oftalmoscopic —, fie prin „retinitele albuminurice", unde alterarea renală este dominantă şi la care oftalmoscopic găsim edem papilar, hemoragii şi exsudate, iar examenul clinic descoperă un tablou de hipertensiune intracraniană.

Unii autori au propus, pentru această „formă" a bolii, termenul de „formă cerebrală a bolii hipertensive", dar acest termen riscă să creeze o confuzie cu formele hipertensive, care se complică cu accidente cerebrale (spasme, ictusuri, ramolismente).

Totdeauna, în timpul puseurilor de hipertensiune „paroxistică", edemul cerebro-meningian este intens şi poate îmbrăca, fie o formă acută, fie una subacută.

Forma acută este relativ rară, dar este cea mai tipică : ea are o individualitate clinică, iar condiţiile de apariţie a semnelor în cursul unui puseu paroxistic de hipertensiune arterială nu lasă nici o îndoială asupra originii sale.

Forma subacută este mult mai frecventă decît precedenta, dar aici tabloul clinic nu oferă nimic special, putînd da loc la discuţii.

Scanned with OKEN Scanner

In forma acută, bolnavul prezintă o cefalee pulsatilă, însoţită de greţuri şi vărsături; de asemenea, acuză tulburări vizuale de intensitate variabilă, de la senzaţia de „înceţoşare" pînă la amauroză. Curînd se instalează o obnubilare progresivă, cu o stare de torpoare. Pe acest fond se pot produce diverse accidente:

— faze de agitaţie cu confuzie mintală;
— crize de epilepsie generalizată;
— hemipareze (mai rar).

Constatările oftalmoscopice completează tabloul clinic şi, mai bine decît toate celelalte, ne întregesc părerea asupra celor ce se petrec în creier; semnele retiniene sînt: pe de o parte o hiperemie şi edem papilo-retinian, cărora li se pot adăuga mici hemoragii şi cîteva pete albe; pe de alta, o hipertensiune arterială retiniană de 120, chiar 150, cu o discordanţă netă faţă de tensiunea generală.

Puncţia lombară, autorizată şi chiar recomandabilă în aceste cazuri, ne va completa informaţiile.

Lichidul cefalorahidian este hipertensiv; se poate constata o disociaţie albumino-citologică prin creşterea albuminei.

Evoluţia este adesea spre rezoluţie, spontan sau după puncţia lombară şi evacuarea lichidului cefalorahidian în exces, evident cu condiţia ca şi puseul de hipertensiune arterială să fie trecător. Totul poate reintra în normal în cîteva zile; vederea revine de obicei în doi timpi, la început într-o jumătate de cîmp vizual, apoi în cealaltă, ceea ce permite să se considere drept cauză a amaurozei, nu edemul papilo-retinian, ci edemul cerebral (Alajouanine şi Thurel).

Rămîne totdeauna însă de temut posibilitatea revenirii unui asemenea puseu de hipertensiune paroxistică.

Forma subacută a edemului cerebro-meningian prin hipertensiune arterială se manifestă printr-un sindrom care nu diferă de cel dat de o tumoare cerebrală; cefalee, vărsături, bradipsihie şi ambliopii momentane sau scăderea progresivă a vederii. Edemului papilo-retinian i se adaugă, de obicei, hemoragii şi pete albe, ultimele avînd o predilecţie pentru regiunea perimaculară, realizînd uneori capricioasa formă a stelei maculare. Constatarea unei hipertensiuni arteriale forte şi brusc ridicate, a unei discordanţe nete retino-humerale şi a semnelor de arterioscleroză retiniană, adăugate la eventualele semne de insuficienţă cardiacă sau renală, vor constitui diagnosticul acestei forme.

Evoluţia ei este adesea întretăiată de remisiuni terapeutice sau spontane, putîndu-se prelungi luni sau ani, dar oricînd situaţia se poate agrava printr-un edem cerebro-meningian grav sau alte complicaţii cerebrale, renale sau cardiace.

Scanned with OKEN Scanner

Prin bunăvoinţa dr. F. Lascu, prezentăm patru cazuri, a căror observare a impus diagnosticul de „boală hipertensivă cu evoluţie pseudotumorală".

Cazul I. Bolnavul M. I., de 74 de ani, internat pentru cefalee, ameţeli, obnubilaţii vizuale şi psihice, impotenţa funcţională a membrelor de partea dreaptă şi imposibilitatea de a ridica pleoapa stîngă (mai de mult). Specific, în tratament. Examenul neurologic precizează o hemiplegie dreaptă cu paralizia perechei a III-a stîngă (ptoză, diplopie) (sindrom Weber). Examenele serologice în prezent negative. Hipertensiunea arterială 19/10. Ocular: stază papilară floridă, cu hemoragii multiple, recente, în jurul papilelor. Tensiunea a.c.r. 40—45. Periferia retiniană normală. Scleroză vasculară accentuată. Maculele normale. Vederea şi cîmpul vizual normale. Nimic renal. Tratamentul obişnuit nu influenţează nici cefaleea, nici obnubilaţiile. Staza rămîne staţionară cîteva săptămîni, cînd, după un nou ictus, bolnavul decedează.

Cazul al II-lea. Bolnava N. M., de 30 de ani, internată pentru cefalee şi obnubilaţii vizuale. Puncţia lombară negativă; examenul neurologic de asemenea. Acuitatea vizuală şi cîmpul vizual normale. Oftalmoscopic: uşor edem al marginilor papilare, papilele păstrîndu-şi culoarea normală. Arterele de calibru normal. Venele par ceva mai dilatate. Macula şi restul cîmpului retinian normal. Acest edem solitar al marginilor papilare se întovărăşeşte de hipertensiunea arterială retiniană 60 mm, discordantă cu tensiunea arterială generală 17—8½. Ventriculografia negativă. Puncţiile lombare repetate şi tratamentul medical fac ca, după 2 luni, edemul marginilor papilare să dispară şi tensiunea arterială retiniană să devină 40 mm, corespunzătoare minimei generale de 7½.

Cazul al III-lea. Bolnava M.I., de 60 de ani, internată pentru cefalee şi ameţeli. Veche pseudobulbară; a mai fost internată în diferite rînduri în spital. Examenul serologic negativ. Glicemia 1,4‰, ureea 0,76‰; hematurie şi cilindri hialini în urină. Ştie că este hipertensivă şi a urmat diferite tratamente. Acuitatea vizuală în limite normale. Cîmpul vizual periferic normal, dar pata Mariotte, atît cît se poate examina, pare mult mărită. Papilele foarte congestionate, proeminente, cu edem şi transsudate care le estompează aproape complet. Vechi hemoragii în jurul papilelor. Retina periferică nu prezintă decît leziuni vasculare. Veche degenerescenţă maculară. Hipertensiunea arterială retiniană 90, tensiunea arterială 25/12.

Cazul al IV-lea. Bolnava M.C. de 42 de ani, este internată pentru cefalee, vărsături şi diplopie.

Examenul neurologic nu găseşte decît o uşoară exagerare a reflexelor tendinoase bilateral, dar nici un semn de focar. Examenul ocular: AO: semimidriază, cu reflex fotomotor lent. Aspect de stază papilară cu edem papilar de 4—5 dtr., hemoragii în jurul papilelor, transsudate sub formă de stea maculară incompletă. Retina periferică normală. Vasele de calibru normal. Hipertensiunea a.c.r. 50, concordantă cu tensiunea arterială minimă 100 mm Hg. Pareza dreptului extern stîng. Nimic renal. Bolnava refuză puncţia lombară sau ventriculografia.

După cum vedem, în cadrul acestui tip clinic particular, examenul oftalmologic şi interpretarea lui este de o mare importanţă.

Din punct de vedere al formulării unui prognostic bazat atît pe examenul oftalmologic, cît şi pe celelalte semne ale tabloului clinic, trebuie diferenţiate două tipuri diferite de sindrome „pseudotumorale".

Scanned with OKEN Scanner

1. Cînd sindromul însoţeşte o insuficienţă cardio-renală latentă, fie ea chiar puţin avansată, el are un prognostic imediat foarte grav. Riser arată că toţi bolnavii din această categorie, pe care i-a îngrijit, au murit în cîteva luni.

2. Cînd sindromul este *izolat,* fără nici un semn de insuficienţă cardio-renală sau de tulburări ale marilor metabolisme, el este de un prognostic imediat mult mai puţin sever, deoarece putem presupune că semnele sale — inclusiv cele ale fundului de ochi — sînt datorite unei tulburări „locale" de permeabilitate vasculară. Aceasta nu înseamnă însă că nu implică un factor de gravitate pentru evoluţia viitoare a bolii. Bolnavii acestei categorii mai trăiesc — după Riser — între 3 şi 7 ani; această formă „izolată" este uneori la început agravată, cînd se complică cu o insuficienţă cardio-renală progresivă.

Interesul de a depista formele „izolate" de hipertensiune pseudotumorală constă şi în aceea că numai aceste forme, neînsoţite de insuficienţă cardio-renală, pot beneficia de o intervenţie neurochirurgicală (decompresiune subtemporală ş. a.).

C. *Retinopatia bolii hipertensive cu evoluţie „paroxistică"*

In cursul evoluţiei bolii hipertensive, complicată sau nu cu leziuni retiniene, pot apărea accese paroxistice tensionale.

Accesele sînt de obicei scurte ca durată, însă foarte dăunătoare pentru starea generală şi vasculară a bolnavului; din punct de vedere ocular, retina poate suferi de asemenea mult din cauza acestor „puseuri" hipertensive brutale.

De obicei, oftalmologul este chemat în cursul, sau, mai obişnuit, în urma unui asemenea acces paroxistic (însoţit de comă, vărsături, hemiplegie), pentru a da relaţii asupra fundului de ochi. El poate întîlni unul dintre următoarele trei tablouri:

a) un aspect de strîmtorare generalizată a arterelor, a căror tensiune este mult crescută. Putem întîlni edem papilomacular, de obicei bilateral, ca după o obstruare a arterei retinei.

b) Alteori întîlnim hemoragii profunde, datorite probabil unei atonii arteriolare în faţa puseului hipertensiv, ceea ce duce la o stare de „şoc" a reţelei capilare şi la „forţarea" ei.

Adesea găsim aspectul „retinitei albuminurice" sau al unei tromboze a venei centrale.

c) In unele cazuri sîntem impresionaţi de prezenţa unui edem papilar intens, ca expresie a edemului cerebral „exteriorizat", care se întinde şi pe suprafaţa retinei. In acest ultim caz avem de-a face cu o formă gravă, atît ca prognostic vital, cît şi ca prognostic ocular. In general, „drama" care se desfăşoară în

Scanned with OKEN Scanner

retină în cazul unui asemenea puseu paroxistic seamănă cu cea din edemul pulmonar acut.

Tot în cadrul hipertensiunii „paroxistice" ar trebui trecute și accidentele retiniene datorite saturnismului, deoarece simptomele și mecanismul de producere sînt de obicei aceleași.

În privința evoluției oftalmoscopice a puseului hipertensiunii „paroxistice", înșiruirea semnelor se face în felul următor: după manifestările dramatice de debut, fundul de ochi capătă înfățișarea unei retinopatii angiospastice acute, în urma căreia își face apariția edemul retinian; marginile papilare se șterg, se asociază hemoragiilor și exsudatelor, care iau forma „fulgilor de bumbac". Cînd pacienții supraviețuiesc unei asemenea crize, evoluția ulterioară poate fi diferită: vindecarea este posibilă, papila și vasele rămînînd însă cu un aspect palid, iar pe locul fostelor accidente retiniene vom constata diverse anomalii de pigmentare; o altă formă de evoluție duce la instalarea unei arterioscleroze retiniene tipice; în fine, în alte cazuri se poate instala un sindrom tipic de retinopatie hipertensivă cu evoluție malignă.

Cînd formele „paroxistice" de spasme vasculare sînt pronunțate și durează mai mult timp pe suprafața retinei, ne putem aștepta la spasme vasculare și în alte părți ale organismului; în aceasta constă și valoarea diagnostică și prognostică a examenelor oftalmoscopice executate sistematic și continuu, pe care trebuie să le facem tuturor celor care au suferit un asemenea puseu „paroxistic" hipertensiv.

Wagener și Keith, considerînd gravitatea și rapiditatea instalării tulburărilor în aceste forme „paroxistice" de boală, susțin că aci este vorba de acțiunea unei substanțe toxice, eventual vehiculate prin sînge. Pentru această posibilitate ar pleda și rezultatele experimentale ale lui Bacq, care, injectînd serul acestor pacienți la pisici sănătoase, a constatat — după o perioadă de latență de 50 de secunde — creșterea presiunii arteriale în carotida animalelor.

Printre cazurile urmărite de noi am remarcat unul care prezenta simptomele caracteristice acestei forme clinice speciale de boală hipertensivă; era vorba de un bărbat de 45 de ani, care avea puseuri acute și repetate de hipertensiune arterială (dintre care la ultimele două s-a înregistrat o maximă de 240 mm Hg și — respectiv — 250 mm Hg). În momentul accesului, bolnavul avea o accentuată obnubilație vizuală, vederea revenind însă treptat la normal, după două-trei ore de la izbucnirea „atacului" hipertensiv.

La examenul fundului de ochi, în timpul acceselor, vasele retiniene apăreau filiforme, în formă de cordoane strîmtorate,

Scanned with OKEN Scanner

cu calibru uşor neregulat, de aspect ischemic; papila era uşor ştearsă, din cauza unui fin edem care îi acoperea marginile. Examenul dinamometric practicat în timpul ultimului acces, arăta o hipertensiune retiniană diastolică (110 g) şi o discordanţă relativă a raportului retino-humeral (0,68); raportul tensional a devenit concordant (0,55) abia după 48 de ore de la apariţia accesului paroxistic.

În urma acceselor hipertensive semnalate, bolnavul rămînea mai multe zile cu o stare generală proastă şi cu o strîmtorare neregulată a cîmpului vizual.

Factorul cauzal de hipertensiune intracraniană de cauză circulatorie — susţinut de Magitot şi Dubois în neuroretinopatiile hipertensive — îşi găseşte — se pare — adevărata lui valoare în aceste forme ale hipertensiunii „paroxistice". Într-adevăr, în aceste cazuri, atît hipertensiunea retiniană cît şi aceea a lichidului cefalorahidian sînt mai totdeauna considerabil crescute.

Diverşi autori au arătat valoarea prognostică gravă pe care o are — în asemenea cazuri — constatarea persistenţei unei hipertensiuni arteriale retiniene discordante mult timp după o astfel de criză paroxistică; în opoziţie, existenţa unei concordanţe tensionale retino-humerale în afara accesului paroxistic, aşa cum am văzut la cazul mai sus descris, impune un prognostic clinic mai puţin sever. În aceste cazuri fericite, regimul, vasodilatatoarele, sîngerările, puncţia lombară, toate măsurile care, de altfel, privesc mai mult pe cardiolog decît pe oculist, vor putea duce la resorbţia lichidului şi la restabilirea vederii; pericolul unui accident analog în viitor continuă însă să persiste.

În concluzie, în cadrul acestor hipertensiuni „paroxistice", examenul oftalmoscopic şi oftalmo-dinamometric îşi găsesc cu prisosinţă aprecierea prin valoroasele date diagnostice şi prognostice pe care le furnizează.

D. *Angio-retinopatia „toxicozei gravidice" hipertensive*

(„Retinita albuminurică a gravidelor")

Este cunoscut că unele femei prezintă, în ultimele luni ale sarcinii, edeme moderate, fără a se constata vreo afecţiune renală. De asemenea, hipertensiunea arterială moderată către sfîrşitul sarcinii nu reprezintă o constatare net patologică sau excepţională. Bazîndu-ne numai pe aceste constatări, vom putea afirma că în ultimele luni ale sarcinii, limitele fiziologice şi cele patologice se pot contopi uneori.

O altă serie de constatări arată de asemenea că la unele femei, spre sfîrşitul sarcinii, tensiunea retiniană poate avea valori ridicate, în timp ce tensiunea arterială humerală rămîne

Scanned with OKEN Scanner

în limite normale; la 1—2 săptămîni după naştere totul reintră în normal. Acest lucru, însă, face să ne gîndim, atît la interpretarea unei hipertonii „izolate" cefalo-retiniene, cît şi la paralela dintre această stare şi eclampsia gravidică. Vedem deci cît de numeroase sînt cazurile de tranziţie de la normal la patologic, spre finele sarcinii; de aceea, o femeie gravidă în ultimele luni poate pune medicului probleme greu de rezolvat. Există de pildă simptome, proprii, atît reapariţiei sau agravării unei nefrite anterioare sarcinii, cît şi existenţei unei manifestări cu etio-patogenie strict legată de gestaţie; cauza acestei ultime forme este presupusă a fi o autointoxicaţie a organismului femeii cu substanţe apărute în timpul dezvoltării fătului: de aceea această formă poartă numele de „toxicoza gravidică".

Lang arată în monografia sa că toxicoza gravidică hipertensivă ocupă un loc deosebit în afecţiunile care trebuie diferenţiate de boala hipertensivă. Raporturile acestei boli cu boala hipertensivă sunt controversate. Lang arată că este posibil ca graviditatea să producă, printr-un mecanism încă neclarificat, o tulburare a funcţiei centrilor nervoşi superiori care reglează tensiunea arterială.

Ceea ce este caracteristic în toxicoza gravidică, este tendinţa vaselor mici la *spasme*. Acest fapt este indicat şi de angio-retinopatia, care se observă foarte frecvent şi care se deosebeşte de cea din boala hipertensivă numai prin intensitatea uneori mai puţin pronunţată a modificărilor retinei. Unele cercetări confirmă faptul că şi modificările renale din „toxicoza gravidică" sînt urmarea spasmelor arteriolelor.

Literatura ne pune la îndemînă un material suficient de elocvent, referitor la frecvenţa complicaţiilor fundului de ochi în această formă de toxemie gravidică. De altfel, este interesant de ştiut că spasmele arterelor fundului de ochi au putut fi observate pentru prima oară la o bolnavă suferind de toxemie gravidică şi eclampsie. La bolnava lui Gassel-Horst şi Milius, la primul examen al fundului de ochi, s-au observat spasme arteriale care variau continuu ca întindere şi localizare. După două zile, spasmele au devenit constante pe artera centrală a retinei, avînd tendinţă de permanentizare şi pe cele mici; au apărut apoi plăci exsudative, al căror număr a crescut în zilele următoare. În acelaşi timp, în regiunea maculară exista o tumefiere difuză. După operaţia cezariană, cînd tensiunea arterială a scăzut la normal, aproape toate aceste modificări ale fundului de ochi au dispărut.

Încă din această primă observaţie se desprinde ideea că patogenia manifestărilor vasculare ale bolii hipertensive şi ale toxemiei hipertensive a gravidelor este asemănătoare.

Scanned with OKEN Scanner

În bogata lor statistică, la 2 365 de gravide, Scholtz şi O'Brien constată de 47 de ori stări de toxemie complicate cu hipertensiune: dintre acestea, o treime aveau tulburări vizuale. De altfel, aceşti autori arată că apariţia şi intensitatea fenomenelor retiniene erau proporţionale cu creşterea tensiunii arteriale.

O altă lucrare bazată pe examinarea a 2 500 de femei cu hipertensiune gravidică arată că leziunile oftalmoscopice sînt semnele cele mai fidele ale toxemiei gravidice, superioare tuturor examenelor clinice şi de laborator. Printre aceste semne, strîmtorarea vasculară localizată sau generalizată este cea mai importantă. Constricţia arteriolelor, în aceste forme, este un indice sigur al stării spasmodice arteriolare din restul organismului.

Observaţiile lui Hallum asupra 300 de negrese suferind de toxemie gravidică arată că 76, 3% dintre acestea prezentau spasme arteriale retiniene, 13, 2% aveau semnele unei retinopatii, iar 2% dezlipire de retină.

Statistica lui Fan asupra 100 de chinezoaice suferind de toxemie gravidică indică, de asemenea, modificări oftalmoscopice în 70% din cazuri, a căror intensitate era în raport direct cu gradul tensiunii arteriale.

Dintre simptomele retiniene ale toxicozei gravidice hipertensive se impun, ca precocitate şi constanţă, două semne de prim ordin: starea spasmodică a arteriolelor (însoţite uneori de sinuozitatea acestora şi eventual de o stază venoasă) şi hipertensiunea arterială retiniană diastolică.

Se pare că în toxicoza gravidică hipertensivă spasmele vasculare apar la început în regiunile periferice ale retinei; este bine să se ştie acest lucru, el impunînd, în asemenea cazuri, un examen oftalmoscopic amănunţit, care să nu se rezume strict la regiunea interpapilo-maculară, ci să aprecieze şi extremităţile cîmpului retinian. Unii autori afirmă chiar că primele modificări vasculare ale toxemiei şi eclampsiei gravidice apar întîi la jumătatea nazală a cîmpului oftalmoscopic, de unde s-ar propaga spre papilă. Astăzi valoarea precoce de diagnostic pe care o are creşterea presiunii în artera centrală a retinei în toxemia gravidică este recunoscută în unanimitate de toţi clinicienii. Unii au propus chiar, drept mod de depistare şi supraveghere a complicaţiilor toxice din timpul sarcinii, măsurarea precoce, sistematică şi timp îndelungat — cît este necesar — a tensiunii diastolice humerale şi a arterei retinei, precum şi stabilirea unei curbe tensionale comparative.

Descoperirea strîmtorărilor arterelor retinei şi creşterea presiunii în ramurile lor, fiind semnele unui stadiu de debut al toxemiei, este cu atît mai importantă cu cît în această fază a bolii leziunile răspund bine la tratament medical.

Scanned with OKEN Scanner

Simptomele care apar mai tardiv în cursul toxicozei gravidice hipertensive sînt edemul papilar şi edemul macular (fig. 16). Ici şi acolo se poate observa că edemul ia naştere în apropierea arterelor spastic îngustate; cu timpul, se pot adăuga şi pete exsudative albe şi hemoragii.

Ingustarea maximă a arterelor, putînd merge pînă la transformarea lor în simple linii albe, o întîlnim în eclampsie; în acest caz, putem găsi un edem intens răspîndit pe toată suprafaţa cîmpului retinian.

De altfel, acestea sînt formele în care se poate constata simptomul dramatic al dezlipirii de retină, deoarece retinopatia eclamptică este predispusă la formarea unor transsudate intense. Dezlipirea de retină se distinge adesea în retinopatiile toxemiei gravidice, prin apariţia lor bilaterală. De asemenea, este caracteristică rapiditatea, atît a apariţiei, cît şi a dispariţiei acestui grav accident în cursul toxicozei. De aci şi prognosticul relativ mai bun al dezlipirii de retină în această afecţiune.

Niciodată nu s-a găsit, în asemenea cazuri, o ruptură a retinei; acest lucru pledează în favoarea afirmaţiei că apariţia dezlipirii de retină are loc, în toxicoza gravidică hipertensivă, pe un teren exsudativ subretinal.

Valoarea prognostică a constatărilor leziunilor fundului de ochi în toxicoza hipertensivă a gravidelor se răsfrînge, nu numai asupra mamei, ci şi asupra copilului; o statistică recentă făcută asupra gravidelor suferind de toxicoză hipertensivă arată că în cazurile cu copii născuţi morţi, 50% dintre mame prezentau leziuni retiniene, iar în grupa copiilor născuţi vii, mamele prezentau doar în 23% din cazuri modificări retiniene.

Există numeroase cazuri cînd, în faţa unei femei însărcinate, prezentînd hipertensiune arterială, simptome nefretice şi eclamptice, diagnosticul nostru şovăie între alegerea unei cauze strict gravidice, sau a prezenţei unui vechi proces renal, agravat doar de gestaţie. Diagnosticul este cu atît mai important în aceste cazuri, cu cît de el depinde, adesea, însăşi viaţa fătului, ameninţată de o întrerupere a sarcinii. Experienţa specialiştilor nu ascunde greutăţile care stau în faţa acestui diagnostic diferenţial, care, în anumite cazuri, devine imposibil.

După unii autori (Urets şi Brando), hipertensiunea gravidică pură este însoţită totdeauna de o integritate organică a vaselor retiniene, în timp ce leziunile de endo- şi periarterită, de endo- şi periflebită, sînt semne care însoţesc numai retinopatiile, glomerulonefritele cronice şi nefrosclerozele maligne. Astfel, aceşti autori situează în fruntea diferenţierii diagnostice problema integrităţii organice absolute a arterelor şi venelor retiniene.

Scanned with OKEN Scanner

Prezența exsudatelor stelate în jurul maculei, a modificărilor grave vasculare, a hemoragiilor intense, precum și apariția mai timpurie a tuturor semnelor retiniene în general, sînt toate semne care pledează pentru o hipertensiune esențială postnefritică și nu pentru o „toxicoză hipertensivă" pur gravidică.

Pilatt consideră caracteristic toxicozei hipertensive gravidice edemul peripapilar, de aspect „sticlos", cu tendința de a se extinde de-a lungul vaselor, către regiunea maculară. Alți autori au arătat, de asemenea, că ușurința cu care se modifică fenomenele tabloului pe care-l prezintă este caracteristică retinopatiei hipertensive gravidice; de asemenea, pare a fi caracteristică și contracția, de cele mai multe ori generalizată, a arteriolelor, însoțită de o paloare papilară mai mult sau mai puțin intensă.

Valoarea depistării unei toxicoze gravidice hipertensive într-un stadiu incipient al evoluției sale, precum și determinarea eventuală a unei leziuni renale anterioare toxemiei unei gravide, impune utilitatea examenului oftalmoscopic și oftalmo-dinamometric în toate aceste cazuri.

Elementele de diagnostic, prognostic și tratament oferite de investigațiile oftalmologului în aceste cazuri pot fi uneori superioare tuturor celorlalte date clinice.

Scanned with OKEN Scanner

XI. Sensibilitatea electrică a ochiului în boala hipertensivă

Importanța măsurării acestei sensibilități din punct de vedere clinic și terapeutic

Studiul fiziologiei organelor de simț ne învață că funcția ochiului este strîns legată de funcția corticală.

De aceea, este posibil ca, plecînd de la cercetarea felului în care răspunde analizorul vizual în fața unei excitații externe, să putem determina, într-o oarecare măsură, modificările de excitație și inhibiție care au loc în cortex cu această ocazie.

Astfel, în ultimii ani numeroase lucrări (Davîdov, Fischer ș.a.) s-au ocupat de studiul dinamicii electrosensibilității ochiului sub influența diferitelor intensități de iluminare a mediului extern, atît la normotensiv, cît și la hipertensivul arterial.

Metodele s-au bazat, în genere, pe faptul că în momentul cînd prin ochi trece un curent continuu puternic sau se declanșează șocuri de închidere sau deschidere a curentului electric, se naște o senzație luminoasă, provocată de acțiunea curentului asupra nervului optic, numită „senzația fosfenului". De obicei se măsoară pragul sensibilității electrice a ochiului la întuneric și la lumină (tensiunea minimă a unui curent electric capabil să facă să apară fosfenul la persoanele examinate, se numește „prag" și caracterizează gradul de electroexcitabilitate a ochiului respectivei persoane).

După majoritatea autorilor, la o *persoană normală*, pragul sensibilității la întuneric este de cca. 6 volți, iar pragul sensibilității la lumină de cca. 4 volți.

Raportul stabilit între valoarea medie a pragului sensibilității la întuneric și cea a pragului pentru lumină reprezintă coeficientul sau indicele „de adaptare"; acest raport este, în mod normal, = 1,4 — 1,5.

Scanned with OKEN Scanner

Deci :

$$\text{coefic. (ind.) de „adaptare“} = \frac{\text{„prag“ la întuneric (cca. 6 V)}}{\text{„prag“ la lumină (cca. 4 V)}} =$$

1,4 — 1,5.

Pornind de la comparaţia acestor date fiziologice, diverşi cercetători au măsurat comparativ aceste date ale electrosensibilităţii ochiului în diferitele stadii ale bolii hipertensive.

Din cercetările lor rezultă că în *stadiile incipiente* (neurogene) ale bolii, avem de-a face cu o marcantă instabilitate a particularităţilor de adaptare electrosensibilă a ochiului, unii bolnavi prezentînd, fie o creştere, fie o scădere a coeficientului lor de adaptare.

Reacţia, pronunţat instabilă, manifestată de aceşti bolnavi cu ocazia trecerii rapide de la un ritm de excitaţie (lumină) la alt ritm de excitaţie (întuneric), indică „labilitatea funcţională“ a centrilor nervoşi superiori, caracteristică acestei faze „neurogene“ a bolii.

În *fazele înaintate* ale bolii hipertensive (organico-sclerogene) „pragul de sensibilitate“ electrică este mărit constant în aproape toate cazurile; valorile cele mai mari (15—16 V) au fost întîlnite la bolnavii care aveau simptome avansate de scleroză vasculară cerebrală. Creşterea stabilă a pragului de sensibilitate poate fi pusă aci în legătură cu schimbările mai profunde petrecute în celulele corticale ale creierului.

În privinţa „coeficientului de adaptare“, acesta a fost găsit în toate cazurile stadiului sclerogen al bolii, deosebit de scăzut. Acest fapt pare a indica existenţa unor procese de inhibiţie în funcţia sistemului nervos central, ceea ce duce la scăderea activităţii corticale funcţionale, în special în domeniul ei de coordonare.

Datele obţinute în clinicile sovietice, prin utilizarea examenului electrosensibilităţii ochiului în boala hipertensivă, arată folosele acestui studiu practicat sistematic în examinarea hipertensivilor. Metoda lărgeşte noţiunile noastre privitoare la caracterul bolii, aducînd precizări asupra *fazei* în care se află evoluţia ei; de asemenea, poate reprezenta o verificare a eficacităţii tratamentului; într-o serie de cazuri s-a observat că modificările probei au corespuns mersului clinic al bolii.

Cercetările lui Sniakin (septembrie 1952) consideră că diversele probe ale măsurării electrosensibilităţii ochiului nu au ţinut suficient seama de anumite particularităţi de reacţie ale analizorului vizual, precum şi de influenţa mediului înconjurător.

Acest autor pleacă de la premisa că orice analizor îşi modifică neîntrerupt caracterele funcţiei sale, în funcţie de mediul extern.

Scanned with OKEN Scanner

Procesul includerii unui număr mai mare sau mai mic de elemente receptoare (conuri, bastonaşe etc.) în faţa neîntreruptelor modificări ale mediului extern reprezintă o muncă obişnuită pentru un organism normal.

De exemplu, scăderea luminozităţii mediului înconjurător duce la mărirea proporţională a numărului de bastonaşe care intră în funcţie în acel moment; simultan, procesul duce la scăderea numărului de conuri; acelaşi lucru are loc în sens invers, cînd luminozitatea creşte, avînd în vedere că bastonaşele sînt elemente funcţionale adaptate pentru întuneric, iar conurile pentru lumină.

După cum vedem, oscilaţiile la care este supus analizorul vizual sînt deosebit de variate; acest lucru este valabil şi pentru omul sănătos, şi pentru cel bolnav. Dar, în timp ce la subiectul sănătos aceste oscilaţii sînt în concordanţă strictă cu modificările mediului exterior, la bolnav se pare că această concordanţă este, variabil, ruptă.

N. V. Galuzo a studiat, din acest punct de vedere, bolnavii hipertensivi în diferite faze ale bolii.

În *fazele incipiente* autorul a găsit predominînd tendinţa de instabilitate a reacţiilor ochiului, adică indicele fotosensibil şi cel al sensibilităţii cromatice variază la acelaşi bolnav, fiind uneori normali, alteori depăşind cu mult aceste limite.

Instabilitatea acestor reacţii reprezintă pentru Sniakin caracteristica stadiului neurogen al bolii hipertensive.

Fenomenul ar indica necorespondenţa dintre „atitudinea" analizorului şi influenţele mediului extern, adică modul reacţiei receptorilor vizuali la stimulii înconjurători.

În *fazele tardive* ale bolii hipertensive, reacţiile electrosensibilităţii devin mai stabile, dar ele se situează la un nivel mult mai coborît.

Experienţele au arătat că stările de necorespondenţă a variaţiilor funcţionale ale ochiului nu depind, în boala hipertensivă, de nivelul tensiunii arteriale.

De asemenea, apreciind starea analizorului vizual prin măsurarea indicilor electrosensibilităţii, constatările arată că nu ne putem baza pe indici măsuraţi o singură dată, ci după mai multe măsurători comparative.

Astfel, Sniakin demonstrează că metoda de determinare a *variaţiilor* electrosensibilităţii ochiului reprezintă adevărata observaţie dinamică, în condiţiile atît de schimbătoare ale mediului extern (numai schimbarea luminării mediului extern se produce aproape de 1 milion de ori în 24 de ore).

Posibilitatea ochiului de a se adapta funcţional şi a reacţiona în faţa acestor variaţii multiple depinde în mare măsură

Scanned with OKEN Scanner

de starea reglării nervoase a scoarței : pierderea acestei capacități este indicele cel mai important pentru măsurarea tulburării mecanismelor de adaptare.

Luînd cunoștință, în cadrul bolii hipertensive, de gradul de instabilitate și neconcordanță a reacțiilor analizorului vizual față de schimbările mediului înconjurător — prin metoda examenului electrosensibilității — putem îmbogăți investigația clinică cu o precizare prețioasă, atît asupra stadiului, cît și asupra formei bolii.

Scanned with OKEN Scanner

XII. Interpretarea valorii diagnostice și prognostice a semnelor fundului de ochi în boala hipertensivă

În cadrul bolii hipertensive, accentuarea contracției tonice a mușchilor arteriolelor și arterioscleroza difuză asociată cu tendința la spasm duc la modificări arteriale și ale irigației sanguine în diferite organe. Dintre acestea se deosebesc, ca gravitate, tulburările ce pot surveni în teritoriul vascular cerebral. Acesta este principalul motiv pentru care, în prezența unui bolnav hipertensiv, trebuie să ne intereseze în primul rînd, alterarea funcțională și organică a sistemului său vascular, precum și gradul acestei leziuni vasculare. Aceste elemente ne vor da semnificația bolii hipertensive, ilustrînd-o mult mai elocvent decît citirea brută a unei cifre tensionale, mai mult sau mai puțin ridicate.

Pe de altă parte, în aceste condiții, oftalmologul este chemat să vadă — direct — cu ajutorul oftalmoscopului și să descrie observațiile sale asupra vaselor fundului de ochi, a căror stare ilustrează, în general, situația vasculară din restul teritoriului carotidian.

Starea anumitor vase retiniene nu va reflecta totdeauna și obligatoriu starea celor cerebrale: independența de reacție între ele este posibilă. Dar, dacă cele două artere retiniene — cea din dreapta și cea din stînga — prezintă leziuni identice, acest fapt ne obligă să bănuim că și în rețeaua encefalică — singura legătură între ele — sînt posibile alterări asemănătoare.

Pentru o argumentare mai convingătoare asupra calității diagnostice a examenului fundului de ochi în formele incipiente ale bolii hipertensive pledează statistica comparativă prezentată în cadrul lucrării noastre asupra principalelor examene clinice (ortodiagrama, E.C.G., oftalmoscopia) cerute în boala hipertensivă. Din această statistică rezultă că examenul oftalmoscopic este superior celorlalte, fiind în stare să depisteze formele inițiale de boală în cca. 80% din cazuri.

Prin examenul său, oftalmologul poate pătrunde în intimitatea unor fenomene care, pentru patolog, nu apar decît pe cu-

pele histologice. Această favoare, însă, comportă și riscuri; într-adevăr, obstacolele sînt numeroase:

1. Ochiul cuprinde două rețele vasculare suprapuse, retiniană și coroidiană, dintre care doar una, cea retiniană — și aceea doar în parte, căci capilarele sînt normal ascunse inspecției obișnuite oftalmoscopice — este accesibilă examenului direct.

2. Diametrul obișnuit redus al arteriolelor ne face să ne gîndim că, în boala hipertensivă, o minimă leziune parietală este suficientă să stranguleze vasul, fără ca să putem face — decît cu mare greutate — deosebirea dintre o strîmtorare „spasmodic" funcțională și o strîmtorare „organică" localizată.

3. Dacă vrem să interpretăm studiul pur vascular al bolii hipertensive, simplul examen morfologic este insuficient. Faptul că nu vedem modificări ale peretelui arterial, de exemplu sub forma pierderii de transparență sau a altor semne „minore", nu probează în mod absolut absența leziunilor la nivelul intimei vasculare.

Aci însă, studiul măsurătorii tensionale își găsește toată importanța: încercînd să probăm dinamometric valoarea funcțională a arterei centrale a retinei, deși nu vom rezolva problema contracției parietale — funcționale sau organice — vom putea totuși preciza în multe cazuri importanța modificărilor minime ale aspectului oftalmoscopic.

4. Gruparea semnelor vasculare nu numai după valoarea morfologică, ci și după valoarea diagnostică este dificilă, deoarece semnele retiniene ale bolii hipertensive se confundă, în mare parte, cu toate leziunile datorite sclerozei vasculare. Or, oftalmologului i se cere să fie un informator, dar mai ales un informator *precoce*. Studiul leziunilor vasculare, care, în cadrul bolii hipertensive, alcătuiesc tablouri atît de spectaculoase din punct de vedere oftalmoscopic, nu are pentru internist sau neurolog decît un interes mediocru. El așteaptă de la oftalmolog noțiunile de prognostic care se pot scoate din aceste tablouri.

De la început trebuie să subliniem că, oricare ar fi valoarea diagnostică a formei pe care o îmbracă fundul de ochi, ea nu ne permite nici o afirmație *absolută* asupra naturii hipertensiunii în cauză. Într-adevăr, nu cunoaștem manifestări oculare cu adevărat *specifice*, care să diferențieze boala hipertensivă de hipertensiunile simptomatice ale altor afecțiuni.

Retina reacționează în funcție de intensitatea leziunii vasculare și stadiul de evoluție al acestei leziuni, prin aspecte similare, atît față de boala hipertensivă, cît și față de celelalte hipertensiuni de natură diversă. Acest fapt clinic corespunde, atît observațiilor histologice care, cel mai adesea, nici ele nu permit un diagnostic etiologic precis, cît și datelor biologice, care ne

Scanned with OKEN Scanner

învaţă că reacţiile distrofice ale unui ţesut sînt în raport direct cu structura sa, şi nu cu agentul cauzal al acestei reacţii.

Prin observaţia directă a fundului de ochi, inspectînd starea teritoriului vascular carotidian, avem eventual avantajul să constatăm aceste diferite stadii ale bolii, uneori chiar să le prevedem. Dar acest lucru nu ne dă nici o lămurire valabilă asupra *naturii* tulburărilor la care constatăm doar existenţa, variaţiile şi consecinţele retiniene.

Iată pentru ce în prezent, sîntem obligaţi să abandonăm orice clasificare a semnelor retiniene, care să fie exactă pe criteriul etiologic şi iată pentru ce sîntem obligaţi, în toate cazurile date, *să asociem datele oftalmoscopice cu cele ale examenului clinic general.*

De asemenea, în boala hipertensivă, oftalmologul nu poate face afirmaţii categorice asupra caracterului lent sau rapid progresiv al afecţiunii, *numai* după aspectul vaselor retinei. Se observă uneori accidente hipertensive grave la bolnavi cu un fund de ochi aproape normal; de asemenea, putem întîlni bolnavi cu strîmtorări generalizate ale arterelor retinei, suportînd perfect boala un timp apreciabil.

Totuşi, sistematizarea tuturor semnelor retiniene din boala hipertensivă, după valoarea lor, a stat în centrul preocupărilor multor cercetători. Dar oricare ar fi clasificaţia pe care ar admite-o, fie a lui Krasnov — pe care noi am adoptat-o — fie aceea a lui Cirkovski, propusă de Lang, fie a lui Wagener, vom putea face uşor distincţia că, din punct de vedere clinic, avem de-a face cu două grupe mari de semne: unele *„reversibile"* şi altele *„ireversibile"*. Situarea acestor semne morfologice pe care le întîlnim în fundul de ochi al bolnavului hipertensiv, într-una din cele două grupe — care nu sînt neapărat succesive — va atrage după sine, atît un diagnostic, cît şi un prognostic diferit.

Să le cîntărim pe fiecare în parte.

Primele, cele reversibile, sînt abundente, în formele descrise de Krasnov sub numele de „angiopatie hipertensivă" sau în grupele I-a şi a II-a ale lui Wagener: strîmtorările de calibru, sinuozităţile, neregularităţile de calibru, modificările de culoare şi reflex vascular, sînt toate martore ale unui stadiu „compensat" al procesului hipertensiv. Din păcate, în stadiile incipiente de boală, valoarea semnelor morfologice descrise este dubioasă, deoarece majoritatea lor sînt prezente şi în afara bolii hipertensive; de altfel pentru valoarea lor diagnostică redusă obişnuim să le semnalăm sub numele de „semne minore".

În aceste stadii de debut ale bolii, starea funcţională, pe care o pot traduce *variaţiile tensiunii arterei centrale a retinei,* ne

Scanned with OKEN Scanner

oferă uneori *unicul* semn serios de diagnostic. Pentru acest lucru pledează şi cercetările lui Kurmanovskaia şi colaboratorii, care recomandă măsurarea tensiunii arterei centrale a retinei, ca una dintre cele mai preţioase probe pentru depistarea stadiilor iniţiale ale bolii hipertensive; de altfel, constatările noastre confirmă în parte concluziile lui Rîvkin, care socoteşte că urcarea tensiunii arterei centrale a retinei peste 40 mm Hg, cu oscilaţii cuprinse între 10 şi 15 mm, ar fi fenomene pe baza cărora se poate presupune prezenţa bolii hipertensive, în lipsa altor semne clinice probante. După Bailliart, 23% din bolnavii hipertensivi pot prezenta, în stadiile de debut, drept unic semn, hipertensiunea arterei centrale a retinei. Şi în cazuistica noastră figurează, de altfel, observaţiile asupra a 15 bolnavi aflaţi în stadiul iniţial al bolii, care nu prezentau nici un semn patologic al fundului de ochi; însă la trei dintre aceştia (deci 20%), diagnosticul a fost impus de constatarea hipertensiunii retiniene.

În afara valorii diagnostice pe care o are măsurarea tensiunii arterei retinei în formele iniţiale ale bolii hipertensive, ea ne poate semnala gravitatea schimbării mersului bolii hipertensive, pînă la un moment dat bine suportată. Faptul principal pe care îl urmărim în măsurătorile dinamometrice retiniene este de a surprinde eventuala rupere a echilibrului care domneşte între tensiunea generală (măsurată la nivelul humeral) şi cea a arterei retinei, disociere pe care Latour o numeşte „disarmonie tensională": ea indică încărcarea reţelei carotidiene, precum şi o „ruptură" în echilibrul tensional arterial general. În unele cazuri această „disociere" tensională poate fi atît de precoce, încît să preceadă chiar şi unele dintre simptomele subiective generale ale bolii (cefaleea sau ameţeala) pe care însă, de obicei, le întovărăşesc.

Toate statisticile literaturii moderne pun în lumină importanţa valorii prognostice a tonometriei retiniene în stadiile incipiente de boală. Sînt grăitoare cifrele statisticii lui Dubois-Poulsen, întocmite pe baza observaţiei riguroase şi prelungite a 321 de bolnavi hipertensivi, care arată că, în timp ce 72% din cazurile de bolnavi hipertensivi cu evoluţie benignă au avut un indice retino-humeral normal, doar 30% din cazurile cu hipertensiune *devenită* malignă şi-au păstrat indicele concordant.

Valoarea semnului de „discordanţă tensională" devine excepţional de mare dacă o depistăm într-o fază de „toleranţă" a bolii, la un subiect tînăr, sub 50 de ani; în aceste cazuri, deşi tensiunea este ridicată, restul simptomatologiei poate uneori să nu atragă atenţia asupra agravării mersului bolii. În aceste momente, uneori nici probele biochimice nu semnalează neapărat alterarea renală, nici probele de efort nu determină modificări

Scanned with OKEN Scanner

ale electrocardiogramei ; de asemenea, morfologia vaselor retiniene poate să nu fie evident alterată.

Deci, mai mult decît toate „contracţiile" arteriale, atît de discutabile, sau decît alte semne morfologice — pe cît de dubioase ca valoare, pe atît de frecvent semnalate — constatarea persistenţei sau a tendinţei la creştere a unei discordanţe tensionale poate reprezenta un semn prognostic dintre cele mai importante pentru internist.

Insuficienţele şi prudenţa pe care măsurarea tensiunii retiniene o necesită nu îi dau nimic din valoarea sa din cadrul cercetării întregului bilanţ lezional care va fixa prognosticul şi terapeutica bolnavului hipertensiv.

În cursul lucrării am semnalat posibilitatea de a întîlni o rupere „inversă" a echilibrului retino-humeral, adică nu printr-o creştere neproporţional de mare a tensiunii retiniene, ci printr-o scădere neproporţională a acesteia faţă de tensiunea arterială generală (care poate rămîne urcată); dacă această hipotonie retiniană este bruscă, bilaterală şi se manifestă în afara unei insuficienţe cardiace, poate reprezenta un semn de gravitate prognostică de primă importanţă, semnalînd posibilitatea unei apropiate complicaţii cerebrale. El reprezintă un fel de asistolie periferică, cu insuficienţa musculaturii parietale, putînd provoca o oprire a circulaţiei în acest sector ; aspecte de tromboză a venei centrale a retinei sînt deseori însoţite de această hipotonie locală retiniană, care a provocat-o sau a precedat-o. Primejdia pentru arterele cerebrale este aceeaşi ca şi pentru cele retiniene. De aceea, importanţa terapeutică a unei asemenea descoperiri este majoră, deoarece în urma ei se va interzice orice modificare bruscă a tensiunii arteriale generale a bolnavului hipertensiv.

Concomitent cu trecerea formei de angiopatie retiniană în stadiul de angioscleroză, am urmărît şi măsurarea tensiunii medii retiniene, precum şi a gradului de rezistenţă a peretelui arterial retinian, aplicînd tonoscopia „în doi timpi" a lui Fritz. „Indicele" acestui autor, măsurat prin diferenţa dintre tensiunea medie şi tensiunea minimă retiniană, a dat naştere la multe controverse : unii autori l-au considerat ca traducînd rezistenţa tonică parietală, alţii l-au interpretat ca măsurînd gradul de transformare sclerogenă a vasului. Aceste măsurători le-am iniţiat după studiul expunerilor lui Davîdov asupra valorii tensiunii medii generale în boala hipertensivă. Acest autor, după ce arată constanţa şi invariabilitatea tensiunii medii la omul sănătos, probează că tensiunea arterială medie generală creşte numai proporţional cu evoluţia sclerogenă a vaselor în cadrul bolii hipertensive.

Scanned with OKEN Scanner

Plecînd de la această constatare, am încercat să verificăm, prin măsurători oftalmo-dinamometrice, existența unei proporționalități între scleroza vasculară retiniană, pe de o parte, și prezența unei tensiuni medii retiniene ridicate cu o rigiditate parietală mărită a arterelor retiniene, pe de alta.

Greutățile tehnice inerente debutului ne fac să fim rezervați în privința afirmațiilor; totuși, în cazurile în care tensiunea medie retiniană a depășit cu peste 15—20 g tensiunea minimă și rezistența parietală retiniană a fost găsită mărită, am constatat mai totdeauna semne clinice de scleroză vasculară intensă, atît pe plan general, cît și pe plan retinian și cerebral. Astfel, putînd aduce precizări asupra evoluției bolii hipertensive, uneori chiar superioare celor furnizate de semnele morfologice, considerăm că măsurarea indicelui de rezistență arterială și a tensiunii medii retiniene ne poate fi folositoare în fazele mai avansate ale bolii hipertensive; aceasta, cu atît mai mult, cu cît în aceste stadii datele măsurării tensiunii retiniene diastolice își pierd din valoarea pe care o au în stadiile de debut ale bolii.

În rezumat, explorarea rezistenței parietale arteriale prin măsurarea indicelui lui Fritz ne ajută să apreciem ce revine, într-o „discordanță tensională", conținutului sau peretelui arterei și ce revine tensiunii arteriale propriu-zise. Este posibil ca în viitor, studiul cinematografic al circulației retinei, cînd va fi bine pus la punct, să ne lămurească, mai mult decît oftalmoscopia, asupra reacțiilor arterei în fața dinamometriei.

Interesante sînt și datele culese prin cercetarea sistematică a *presiunii venoase retiniene*: studiul acesteia pe plan retinian, care începe să intre în practica curentă, își va găsi întreaga sa valoare dacă ingenioasele ipoteze ale lui Redslob și Fritz se vor verifica clinic.

Dacă se va considera justă ideea după care umplerea venoasă și presiunea necesară turtirii pereților venoși sînt direct legate de rezistența rețelei capilare, oftalmologul va avea posibilitatea să semnaleze sau să prevadă momentul cînd hipertonia, ieșind din faza ei pur *vasculară* — tradusă prin slăbirea rețelei capilare — va intra în faza *tisulară,* atît de periculoasă evoluției sale.

Luînd de asemenea în considerație afirmațiile unor autori, după care presiunea venoasă retiniană se află sub influența presiunii intracraniene, înseamnă că, în multe cazuri, cercetarea și depistarea unei hipertensiuni venoase retiniene va fi valoroasă, putînd semnala existența sau instalarea unei hipertensiuni cefalice în cursul bolii hipertensive.

Fiind vorba de o cercetare dinamometrică dintre cele mai ușoare (atunci cînd este vorba de o hipertensiune venoasă netă),

Scanned with OKEN Scanner

am semnalat în buletinele oftalmoscopice ale bolnavilor hipertensivi toate cazurile în care tensiunea venoasă retiniană a fost apreciată la peste 35 g apă.

În observaţiile noastre, tensiunea venoasă ni s-a părut aproape totdeauna ridicată la hipertensivii cu modificări importante sclerogene şi deosebit de ridicată (peste 75 g) în prezenţa manifestărilor exsudative ale fundului de ochi hipertensiv. De asemenea, urmărirea hipertensiunii venoase ne-a putut orienta din punct de vedere prognostic asupra evoluţiei accidentelor vasculare de tipul trombozei venei centrale a retinei. Revenirea spre normal a unei hipertensiuni venoase retiniene a coincis aproape totdeauna cu involuări nete şi rapide ale procesului.

Tensiunea venoasă nu am întîlnit-o la bolnavi sub 50 de ani; majoritatea bolnavilor se găseau în faza înaintată a bolii. În aproape toate observaţiile, o cefalee intensă a însoţit tabloul clinic al cazului dat.

Pentru toate aceste motive, considerăm că măsurarea şi depistarea cazurilor nete de hipertensiune venoasă retiniană poate reprezenta pentru clinician o indicaţie prognostică şi terapeutică.

Din cele expuse pînă aci reiese că, *în stadiile de debut* ale bolii hipertensive, măsurătorile oftalmo-dinamometrice (măsurarea tensiunii minimei şi a mediei retiniene, a rezistenţei arteriale, raportului retino-humeral şi a presiunii venoase retiniene), rămîn indicaţiile cele mai valoroase pe care oftalmologul poate si trebuie să le precizeze medicului internist.

Să vedem acum în ce constă valoarea semnelor morfologice care însoţesc aceste stadii de debut ale bolii, a acelor semne vasculare cunoscute sub numele de „semne minore".

Ceea ce trebuie să reţinem este că valoarea prognostică a semnelor morfologice retiniene în perioada de debut a bolii hipertensive este mică, dacă vom judeca semnul descris prin el însuşi; această valoare poate deveni însă mai preţioasă, numai dacă elementele descrise au tendinţa manifestă de a evolua; valoarea lor prognostică scade însă dacă elementele par a rămînea fixe. Conchidem că va conta mai puţin modificarea organică însăşi decît *evoluţia* schimbărilor structurii vasului. Din această concluzie reiese importanţa urmăririi sistematice, din punct de vedere oftalmoscopic, a bolnavilor hipertensivi în perioadele de debut ale afecţiunii.

Se pare că mai există şi un alt element — tot dinamic — care ar imprima valoarea prognostică a semnelor morfologice „minore" furnizate de examenul fundului de ochi: este vorba de *viteza* de instalare a acestor semne; într-adevăr, există modificări organice vasculare instalate rapid: de obicei acestea sînt greu tolerate; altele însă se instalează lent, lăsînd un timp su-

Scanned with OKEN Scanner

ficient de adaptare spre a fi neutralizate şi ţinute în „mutism“ atît timp cît rămîn stabile.

Dintre semnele descrise în fundul de ochi hipertensiv, cel mai frecvent este fără îndoială acela al strîmtorării calibrului arterial; la capitolul respectiv am arătat motivele pentru care trebuie să privim cu toată rezerva exactitatea aprecierii oftalmoscopice a acestui semn.

Într-adevăr, căutînd să facă aprecieri asupra modificărilor calibrului arterelor şi arteriolelor fundului de ochi, oftalmologul dovedeşte internistului interesul şi cunoştinţele sale asupra importanţei patogenice a strîmtorărilor arteriolare în boala hipertensivă. Gîndindu-ne însă la subiectivitatea aprecierilor noastre oftalmoscopice şi la variabilitatea calibrului vaselor retinei chiar la omul sănătos, trebuie să recunoaştem posibilităţile de eroare în această privinţă şi să căutăm a fi cît mai rezervaţi în constatările pe care le facem şi le comunicăm; de aceea, să căutăm a consemna doar cazurile în care modificarea calibrului vascular este într-adevăr lesne de apreciat. Socotind importanţa acestor date, vom înţelege că o indicaţie eronată poate semăna confuzie în aprecierea internistului, căruia îi vom îngreuna posibilitatea de apreciere a celorlalte date culese.

Un alt fapt deosebit de curios: este vorba de raritatea relativă cu care întîlnim spasmul *vizibil* la oftalmoscop la individul de vîrstă mijlocie, unde ne-am aştepta să-l întîlnim frecvent în cadrul bolii hipertensive. Oare hipertonia peretelui arterial, provocînd o contracţie permanentă, se opune unei contracturi supraadăugate, vizibile oftalmoscopic? Excepţie de la această constatare face femeia însărcinată hipertensivă, la care spasmele arteriale apar mai frecvent.

Mai exactă şi plină de conţinut ni s-a părut posibilitatea de stabilire a cauzei acestor strîmtorări de calibru: Lang susţine că simptomul propriu-zis al hipertoniei imprimă vasului o micşorare *uniformă* de calibru, în timp ce în faţa strîmtorărilor inegale şi *neregulate* ale vaselor, cauza trebuie căutată în topografia capricioasă a focarelor de scleroză vasculară. Or, această dată este pe cît de lesne de apreciat, pe atît de interesantă pentru internist.

Cît despre mult discutatul semn al lui Salus-Gunn, se pare că importanţa lui nu corespunde nici pe departe creditului clinic acordat. Asupra valorii sale patognomonice lucrurile sînt clare: semnul *nu* este specific bolii hipertensive. Mai curînd se pare că valoarea diagnostică şi prognostică a semnului Salus-Gunn rezidă în faptul că însoţeşte, de obicei, modificările vasculare în care reţeaua retiniană are, sau tinde să aibă (şi doar în aceasta i-ar putea consta importanţa) o permeabilitate exagerată.

Scanned with OKEN Scanner

Dintre celelalte semne, zise „minore", ale fundului de ochi hipertensiv, atenţia noastră a fost atrasă de semnul „scăderii transluciditătii" arteriale, a căror semnificaţie, obiectivitate şi uşurinţă de apreciere par superioare aprecierilor făcute în privinţa celorlalte modificări de reflex, traiect sau calibru vascular. Semnificaţia sa este în directă legătură cu apariţia modificărilor de scleroză în peretele arteriolelor retiniene.

Depăşind stadiul iniţial al bolii hipertensive, clinica întîmpină greutăţi — uneori de neînvins — în privinţa recunoaşterii trecerilor de la un stadiu la altul al afecţiunii. Delimitarea acestor stadii reprezintă o problemă dificilă ; în cadrul ei, însă, examenul oftalmoscopic rămîne, în anumite condiţii, un martor şi un criteriu preţios — în comparaţie cu celelalte examene clinice — deşi modificări organice ale vaselor retiniene pot apărea chiar în perioada *neurogenă* după cum şi „retinopatia" hipertensivă poate fi constatată chiar în perioadele de trecere de la stadiul *neurogen* la cel *nefrogen.*

Trecînd din stadiul modificărilor retiniene *reversibile* în cel al modificărilor retiniene *ireversibile* corespunzînd trecerii din stadiul de *compensare* al bolii hipertensive în cel de *decompensare,* valoarea diagnostică şi prognostică a tuturor semnelor fundului de ochi este strict legată de recunoaşterea existenţei şi gradului de „forţare" a teritoriului capilar retinian.

În aceste stadii avansate ale bolii, măsurarea tensiunii arterei centrale, precum şi celelalte probe dinamometrice, au o valoare mult mai mică : într-adevăr, pe de o parte, în aceste forme înaintate este de aşteptat să găsim cifre tensionale mai mari, iar pe de alta, inspecţia vaselor retiniene este în aceste stadii de obicei atît de demonstrativă încît măsurarea valorilor tensionale pierde din valoarea pe care i-am acordat-o în stadiile incipiente ale bolii hipertensive, unde tabloul oftalmoscopic nu aducea la lumină decît elementele organice discutabile.

Există un caz în care măsurarea tensiunii retiniene îşi menţine însă valoarea prognostică chiar în formele mai avansate ale bolii : este vorba de forma „paroxistică" a bolii hipertensive, unde constatarea unei hipertensiuni arteriale retiniene discordante, persistente mai mult timp după trecerea crizei, va impune totdeauna un prognostic rezervat asupra viitorului bolnavului. În rest, modificările tensionale retiniene în cazurile înaintate de boală pot doar confirma sau infirma valoarea constatărilor morfologice la fundul de ochi.

Pentru a putea aprecia elementele morfologice ale fundului de ochi pe care le cercetăm în formele avansate ale bolii hipertensive şi pe care urmează să le interpretăm, le vom grupa în două categorii : leziunile vasculare (de data aceasta strict or-

Scanned with OKEN Scanner

ganice şi ireversibile) şi semne de suferinţă tisulară (hemoragii, edeme, exsudate etc.).

În primul rînd trebuie să precizăm că, de obicei, apariţia leziunilor ireversibile vasculare, precum şi a semnelor tisulare retiniene, se face aproape în acelaşi timp cu modificările asemănătoare din celelalte parenchime; de aceea, examenul fundului de ochi le poate face uşor accesibile de surprins, prin apariţia semnelor retinopatiei hipertonice.

Căreia din cele două categorii de semne ale fundului de ochi trebuie să-i acordăm încrederea noastră? Leziunilor vasculare ireversibile sau semnelor care traduc suferinţa tisulară? Pe ce trebuie să se bazeze orientarea noastră în aceste cazuri?

În primul rînd trebuie să precizăm că în retină, ca şi în alte viscere, leziunea organică nu dă *măsura* funcţionării vaselor atinse; ea nu este decît *raţiunea* funcţionării lor defectuoase. Într-adevăr, sînt cazuri cînd leziunile organice vasculare sînt şi rămîn grave, dar, datorită unei terapeutici judicioase şi precoce, starea funcţională a acestor vase—la început, gravă — se poate ameliora (adesea vedem edeme şi exsudate regresînd sau dispărînd, în timp ce modificările organice vasculare rămîn mereu aceleaşi). Cu alte cuvinte, putem avea de-a face cu o *variabilitate a stării funcţionale* retiniene pe fondul unei *fixităţi a leziunilor organice* vasculare. Aceasta probează, pentru mulţi autori, că, dacă leziunile organice vasculare sînt necesare *dezvoltării* edemelor şi exsudatelor, ele nu sînt totdeauna *suficiente* nici pentru a crea, nici pentru a le menţine.

Pentru toate aceste motive, deşi autorii vechi recomandau ca interpretarea gravităţii modificărilor fundului de ochi în boala hipertensivă să se orienteze după starea leziunilor vasculare, orientarea noastră este astăzi cu totul alta; se pare că semnele, variabile şi dinamice, traducînd suferinţa tisulară retiniană (edeme, exsudate, hemoragii), sînt mai preţioase din punct de vedere al prognosticului, poate tocmai prin asemănarea lor cu aspectul variabil şi dinamic al evoluţiei bolii hipertensive. Pe de altă parte, valoarea prognostică redusă a modificărilor organice vasculare retiniene se bazează pe constatarea că ele par foarte frecvent proporţionale mai curînd cu vîrsta bolnavului decît cu boala hipertensivă de care suferă.

Şi Fischberg consideră că modificările „arteriosclerotice" ale vaselor retinei au un prognostic mai favorabil decît modificările de tipul neuro-retinopatiei, dar că ele arată că în alte organe, în special în creier şi în inimă, se pot găsi modificări arteriosclerotice asemănătoare foarte dezvoltate. Nu este însă clar ce înţelege Fishberg, în acest caz, sub termenul de „arterioscleroză", aterosclerozăsau arteriolosclerozădeoarece în prearteriolele re-

tinei se observă, atît arterioloscleroza (în special arteriolohialinoza) cît și ateroscleroza. Deoarece autorul vorbește de „arterioscleroza" creierului și a inimii, și nu a rinichilor, se poate presupune că el are în vedere ateroscleroza (Lang).

Multe statistici moderne, dintre care unele bazîndu-se pe un număr impresionant de cazuri, demonstrează neconcordanța dintre evoluția generală a bolii hipertensive și aspectul organic propriu-zis al vaselor fundului de ochi în stadiile înaintate ale bolii. Din statisticile lui Bechgaard, Porssa și Vogellius, care au examinat medical și oftalmoscopic aproape 500 de vechi hipertensivi (a căror boală avea o vechime de 4—10 ani) și a căror tensiune arterială generală era cel puțin 160/100, rezultă posibilitatea compatibilității unei evoluții lungi a bolii (cu hipertensiune marcată și semne de slăbiciune cardiacă), fără ca leziunile organice vasculare să fie obligatorii în fundul de ochi.

Toate acestea duc la părerea că nu trebuie să se acorde, din punct de vedere diagnostic și prognostic, o valoare deosebită existenței feluritelor modificări sclerogene — chiar avansate — ale pereților vaselor retiniene în stadiile avansate ale bolii hipertensive.

In orice caz, mai important decît constatarea gradului de transformare sclerogenă a vaselor retinei este de a urmări și comunica internistului tendința de *permanentizare* și *progresivitate* a acestor modificări : numai ele pot reprezenta un indice mai valoros din punct de vedere diagnostic și prognostic în interpretarea fundului de ochi. De aceea, numai examenele succesive, făcute la intervale regulate, pot fi cu adevărat concludente. Cu multă dreptate am putea spune în această privință că în cele mai multe cazuri, este mai important „a urmări" decît „a descoperi" modificările fundului de ochi în boala hipertensivă.

Trecînd la discutarea valorii semnelor „tisulare", pe care le considerăm superioare modificărilor vasculare propriu-zise, vom începe cu cel mai semnificativ dintre ele, cu edemul papilar. Importanța sa diagnostică și prognostică este dintre cele mai mari : diferențiind judicios edemul papilar monocular, localizat, așazis în „sector", care de obicei nu exprimă decît o tulburare transsudativă de cauză și consecință strict localizată retiniană, depistarea adevăratului edem papilar coincide de obicei, sau chiar poate preceda, accidentele cerebrale de hipertensiune intracraniană. In aproximativ două treimi din cazuri, statisticile dovedesc coincidența edemului papilar cu această hipertensiune rahidiană. Trebuie însă să admitem că nu toate cazurile de hipertensiune intracraniană sînt însoțite totdeauna de o neuroretinopatie sau de edem papilar. De asemenea, trebuie avut în vedere că ridicarea tensiunii lichidului cefalorahidian este unul dintre

Scanned with OKEN Scanner

fenomenele care apar în special în stadiile mai avansate ale bolii hipertensive, dezvoltîndu-se pe fondul tulburărilor produse în tonusul vaselor cerebrale.

Din cercetările lui Urinson reiese că o tensiune crescută a lichidului cefalorahidian poate fi întîlnită şi în prezenţa unor modificări mai reduse din partea fundului de ochi ; astfel, în statistica sa, din nouă cazuri cu simplă angiopatie retiniană, două erau însoţite de hipertensiunea lichidului cefalorahidian ; de asemenea, acelaşi simptom a fost întîlnit în 12 dintre cele 22 de cazuri cu angio-retinopatie ; în fine, autorul notează de şase ori hipertensiunea lichidului cefalorahidian la cei 11 bolnavi hipertensivi prezentînd o neuroretinopatie hipertensivă. Numărul redus al cazurilor acestei statistici ne face să fim oarecum rezervaţi în stabilirea unei proporţii ; se poate trage însă concluzia că o hipertensiune a lichidului cefalorahidian poate fi compatibilă cu aproape toate manifestările fundului de ochi în boala hipertensivă. În statistica aceluiaşi autor există o grupă de 23 de cazuri prezentînd oftalmoscopic aspectul unei neuroretinopatii cu edem al papilei nervului optic ; în această grupă, tensiunea lichidului cefalorahidian a fost găsită patologic crescută (peste 200 mm apă) la 21 de bolnavi (91 %) ; această constatare arată marea frecvenţă a hipertensiunii lichidului cefalorahidian atunci cînd există edemul papilar ; de asemenea, se poate trage concluzia că acest semn al edemului papilar semnifică frecvent, dar nu obligatoriu, hipertensiunea rahidiană.

Experienţele clasice şi moderne au demonstrat că circulaţia retiniană, depinzînd şi semănînd din multe puncte de vedere cu circulaţia cerebrală, este în măsură să dea lămuriri asupra acesteia din urmă. În cazul bolii hipertensive, valoarea comparativă a acestor două circulaţii este din nou confirmată ; aceasta nu pentru că o leziune cerebrală ar provoca una retiniană — de exemplu o hemiplegie să provoace o modificare a fundului de ochi — ci, pentru că acelaşi proces evolutiv meiopragic vascular acţionează, pe de o parte, asupra encefalului, iar pe de alta, asupra retinei. Practica obişnuită pune în evidenţă — de exemplu — frecvenţa accidentelor cerebrale după tromboza venei centrale a retinei, tromboză care — după unii autori — are valoarea prognostică a unui *prim ictus* : el poate rămîne unic sau poate fi urmat de altele, în alte părţi ale creierului. De asemenea, bolnavii hipertensivi prezentînd mici lacune retiniene (capilaroză), se plîng mai totdeauna de semne cerebrale : ameţeli, pierderea memoriei, tulburări de caracter etc.

În general, deci, *prezenţa* diferitelor semne patologice vasculare de la nivelul retinei ne poate indica o stare asemănătoare din partea vaselor cerebrale ; în opoziţie însă, trebuie să spunem

Scanned with OKEN Scanner

că *absența* acestor semne retiniene nu probează nimic sigur în sfera cerebrală. Să nu cerem deci examenului oftalmoscopic mai mult decît ne poate da ! De exemplu, absența semnelor de arterioscleroză retiniană nu poate semnifica cu certitudine absența arteriosclerozei cerebrale. Într-adevăr, după Riser, 70% dintre bolnavii vasculari cerebrali nu prezintă semne de „arterită" retiniană pronunțată. De asemenea, a devenit clasic faptul că marile accidente vasculare cerebrale în boala hipertensivă, se asociază de obicei cu o integritate — cel puțin aparentă — anatomică și funcțională a vaselor retinei.

O statistică a lui Schousboé, bazată pe urmărirea zilnică a 53 de cazuri prezentînd tulburări mari cerebrale (hemiplegii, hemianestezii, hemianopsii, afazii), dintre care 20 păreau să se datoreze unor cauze nespasmodice, iar celelalte 33 unor afecțiuni spasmodice, arată că : 43% din cazuri nu prezentau modificări retiniene — anatomice sau tensionale — și doar 57% au prezentat asemenea modificări ; în grupa cazurilor cu modificări retiniene, acestea au fost definitive doar în 21% din cazuri, în timp ce în 79% tulburările retiniene au fost tranzitorii. Toate acestea ne dovedesc că nu este bine să ne grăbim a trage concluzii — în *absența* semnelor retiniene vasculare — asupra integrității circulației cefalice ; absența acestor semne retiniene ne va indica desigur un prognostic favorabil, dar de probabilitate, în nici un caz de certitudine. *Prezența* alterărilor retiniene poate da în schimb indicații serioase de prognostic, mai mult sau mai puțin rezervat, chiar dacă cifra tensiunii generale este, în acel moment, moderată la bolnavul respectiv.

Un exemplu concludent în această privință îl prezintă papila edematoasă, despre care am vorbit și care — fără îndoială — reprezintă un semn important la bolnavul hipertensiv, că există (în marea majoritate a cazurilor) un edem similar al encefalului. Semnele funcționale, cefaleea persistentă și insuportabilă, vărsăturile, torpoarea cu insomnie, adăugate la aspectul oftalmoscopic al stazei papilare, vor indica cu siguranță, în aceste cazuri, o tulburare a tensiunii intracraniene. Avînd în vedere că tensiunea intracraniană nu se transmite totdeauna rahisului (puncția lichidului cefalorahidian putînd fi deci negativă), valoarea examenului oftalmoscopic și interpretarea lui din punct de vedere diagnostic și prognostic devin cu atît mai valoroase în aceste ocazii.

Chiar dacă edemul papilar nu ar reprezenta în toate cazurile mărturia absolut fidelă a existenței edemului cerebral, existența lui trebuie s-o interpretăm ca expresia locală a tulburărilor vasomotorii — tranzitorii sau permanente —, care se vor întinde, mai mult sau mai puțin evident, și la alte sectoare ale teritoriului carotidian.

Scanned with OKEN Scanner

Constatarea unui edem papilo-retinian, apariţia hemoragiilor mici, rotunjite şi recidivante (de obicei de origine capilară), precum şi a exsudatelor, sînt toate accidente ce pot prevesti tulburări viitoare — uneori iminente — în alte viscere: aceste semne traduc, în general, *„forţarea" capilarelor în tot teritoriul carotidei interne*. De aceea este obligatoriu să fie semnalate cardiologului.

Să nu uităm de asemenea că există toate formele de trecere între prognosticul sumbru al marelui edem papilar, revărsat asupra retinei învecinate, însoţit de hemoragii sau exsudate, şi uşoara ştergere a marginii papilare, care ne autorizează numai de a alarma internistul asupra caracterului evolutiv al bolii.

Se ştie că boala hipertensivă, chiar aceea a cărei evoluţie a fost un timp îndelungat benignă, poate, la un moment dat, să intre într-o fază de gravitate: ei bine, tocmai în aceste cotituri importante ale evoluţiei bolii hipertensive, neuro-retinopatia poate servi internistului drept semn precoce pentru orientarea diagnosticului şi prognosticului.

Într-adevăr, depistarea sindromului exsudativ al fundului de ochi reprezintă un test primordial pe care, aşa cum am mai arătat, sîntem obligaţi să-l căutăm şi să-l descoperim „încă de la prima oră" a apariţiei sale. El va fi un martor preţios pentru aprecierea primejdiei unor schimbări nefavorabile în cursul bolii hipertensive, reprezentînd un element simptomatic important al leziunilor vasculare şi al suferinţei tisulare.

În cadrul tabloului de retinopatie hipertensivă, hemoragiile, şi anume cele recidivante, semnalează o vascularită evolutivă, lăsîndu-ne să prevedem posibilitatea unor accidente mai grave în viscerele de prim plan, în special în creier. În privinţa prognosticului acestor hemoragii, el va fi cu atît mai sever cu cît *subiectul este mai tînăr* şi cu cît *tendinţa la recidivă* este mai manifestă şi mai rapidă.

Cît despre exsudatele şi edemele retiniene, mai mult sau mai puţin discrete sau abundente, ele sînt finalul unor factori diverşi şi complecşi, locali şi generali, care se manifestă de obicei numai în caz de dezechilibru profund şi grav al întregului organism. Uneori trecătoare, cînd cauzele lor sînt la fel, edemele şi exsudatele rămîn definitive cînd afecţiunea cronică, în cursul căreia ele apar, atinge un anumit grad de extensie şi gravitate: ele atestă atunci etapa terminală a bolii. Aceasta este raţiunea de a acorda semnalării lor o importanţă deosebită din punct de vedere prognostic.

Wagener consideră că şi *localizarea* accidentelor tisulare are importanţă, comportînd un factor de gravitate prognostică: dacă leziunile vasculare şi edemele sînt localizate în aceeaşi regiune

Scanned with OKEN Scanner

a retinei cu aceea unde se găsesc şi hemoragiile şi exsudatele, ele indică un prognostic mai puţin grav decît dacă accidentele transsudative, exsudative sau hemoragice sînt diseminate în regiuni diferite.

Contrar leziunilor organice vasculare, pe care nu le putem influenţa, simptomele tisulare retiniene (edeme, exsudate, hemoragii etc.) sînt reversibile. De aceea, un control oftalmoscopic sistematic este obligatoriu, deoarece evoluţia edemelor, exsudatelor sau hemoragiilor ne poate orienta asupra evoluţiei bolii şi poate controla efectele tratamentului aplicat.

Găsim de asemenea interesant să notăm următoarea constatare : am văzut de multe ori posibilitatea de a prevedea agravările sau ameliorările fundului de ochi hipertensiv bazîndu-ne pe aprecierea tabloului papilo-retinian ; ni s-a părut însă că evoluţia semnelor retiniene ne-a lăsat să apreciem mai uşor tendinţa către agravare a procesului decît pe aceea către ameliorare (în acest ultim caz modificările par, de obicei, mai greu exprimabile) ; este însă remarcabil că în cazul ameliorărilor prognosticul poate fi mult uşurat cu ajutorul bolnavului însuşi, care, de obicei, este foarte sensibil chiar la primele semne funcţionale de regresiune a procesului, cînd oftalmologul — cu ajutorul oftalmoscopului — nu distinge încă nici o schimbare.

Astfel, nu rareori examenul oftalmoscopic ne-a arătat retrocedarea mai mult sau mai puţin completă a unor fenomene transsudative şi exsudative retiniene grave în urma unui tratament judicios aplicat şi a unui regim alimentar declorurat.

De asemenea, în hipertensiunile simptomatice, ablaţia — suficient de precoce — a unui feocromociton, scoaterea unui rinichi alterat (în cazurile în care boala hipertensivă este legată de o cauză anatomică determinată), pot duce la dispariţia progresivă a simptomelor exsudative retiniene şi encefalice.

Semnele retiniene mai pot regresa — şi încă într-un mod spectaculos — atunci cînd examenul oftalmoscopic pune indicaţia declanşării unei naşteri premature sau întreruperii sarcinii, în cazurile toxemiei hipertensive gravidice. Tot în această direcţie trebuie să consemnăm că oftalmoscopia şi oftalmo-dinamometria pot servi la depistarea acestor toxemii hipertensive gravidice, chiar în stadiile incipiente ale evoluţiei lor, cînd celelalte probe clinice dau rezultate cu totul insuficiente. În aceste cazuri, descoperirea strîmtorărilor spasmodice ale arterelor retinei, precum şi înregistrarea unei hipertensiuni arteriale retiniene discordante, sînt semnele unui stadiu de debut, cînd toxemia gravidică poate fi încă reversibilă, chiar prin simplu tratament medical.

Valoarea prognostică a constatării modificărilor fundului de ochi în toxemia hipertensivă gravidică se răsfrînge şi asupra co-

Scanned with OKEN Scanner

pilului : într-adevăr, la jumătate din numărul copiilor născuți morți, toxemia hipertensivă a mamelor fusese complicată cu leziuni ale fundului de ochi, în timp ce acest accident nu a fost prezent decît la un sfert din numărul mamelor care au născut copii vii.

Examenul oftalmoscopic poate de asemenea clarifica uneori și problema delicată pe care o pune clinicianului femeia gravidă care, la un moment dat, prezintă hipertensiune arterială, simptome nefritice și eclamptice : diagnosticul cauzal al acestor semne oscilează între o toxemie gravidică pură și o nefropatie redeșteptată sau agravată de sarcină. În aceste cazuri, integritatea vaselor retinei poate orienta diagnosticul către toxemia pură hipertensivă, în timp ce prezența leziunilor angio-retiniene ar pleda pentru o cauză nefritică a sindromului.

Valoarea diagnostică și prognostică a tuturor acestor elemente oftalmoscopice recomandă examenul de fund de ochi ca un factor prețios de depistare și supraveghere a complicațiilor toxice hipertensive, care pot avea loc în timpul sarcinii.

Importanța manifestărilor fundului de ochi face din examenul oftalmoscopic un element clinic de primă importanță și în boala hipertensivă cu evoluție malignă. De altfel, eticheta „malignității" este unul dintre elementele primordiale care interesează pe clinician ; precizarea acestui prețios indiciu, precum și prognosticul complicațiilor grave — posibile — în acest caz, iată elemente pe care internistul sau neurologul le așteaptă de la examenul oftalmoscopic.

Clinicianului îi este necesar, în mod special, să i se semnaleze modificările oftalmoscopice care pot anunța o evoluție malignă pe care să le poată deosebi de leziuni care au doar valoarea unui accident.

Ținînd seama că în boala hipertensivă, care la un moment dat cotește spre o evoluție malignă, semnele retiniene pot preceda cu 1—2 ani toate semnele de insuficiență cardio-renală, precum și faptul că în forma malignă primitivă a „tinerilor" retinopatia poate fi semnul de debut al bolii (sau în orice caz foarte precoce), vom înțelege că în toate aceste cazuri un examen oftalmologic ar putea deduce uneori „malignitatea" înaintea altor semne clinice și de laborator.

În privința aducerii unor precizări *absolute* despre natura malignă a unor modificări ale fundului de ochi, sarcina oftalmologului este însă dificilă. În același sens, termenul de „retinopatie malignă" prezintă el însuși unele defectuozități. În primul rînd trebuie să afirmăm că boala hipertensivă poate evolua spre malignitate în lipsa unor semne elocvente retiniene. Apoi, sindro-

mul exsudativ retinian poate regresa, deci examenul fundului de ochi *nu poate prezenta o garanție absolută* de malignitate.

Totuși, indicațiile pe care o neuro-retinopatie ni le poate pune la îndemînă sînt numeroase. Noțiunea de retinopatie nu trebuie legată de aceea a unei profunde alterări tisulare.

Trebuie să avem în vedere, atunci cînd vorbim despre semnele retiniene de „malignitate" că sindromul exsudativ nu este *unicul* aspect pe care-l poate oferi fundul de ochi; într-adevăr, în cursul bolii hipertensive este posibil uneori să nu avem de-a face nici cu exsudate retiniene, nici cu edem retinian și nici cu alte semne de papilo-retinită: în aceste cazuri este vorba de *forma „stenozantă"* (Riser) a bolii hipertensive și a manifestărilor ei retiniene. Valoarea de malignitate a acestor semne este certă numai cînd este vorba de persoane relativ tinere (pînă la 50 de ani). La circa 30% dintre acești bolnavi, vom descoperi cu ajutorul oftalmo-dinamometrului o hipertensiune retiniană constantă și progresivă, deosebit de importantă ca diagnostic de „malignitate"; numai constatarea ei reprezintă în aceste cazuri un indiciu prețios pentru cardiolog.

Tot în cadrul precizărilor diagnostice și prognostice pe care examenul oftalmoscopic le poate oferi în cadrul hipertensiunii cu evoluție malignă mai consemnăm: în primul rînd gravitatea pe care papilo-retinita o prezintă în hipertensiunea malignă „secundară" glomerulonefritei cronice. In aceste cazuri, sfîrșitul letal al bolnavilor are loc la circa 4—6 luni după accident. Apariția unei papilo-retinite sub forma unui sindrom hemoragic exsudativ, evoluînd sub forma unor puseuri de papilo-retinită, întrerupte de regresiuni, pot ajuta de asemenea la punerea diagnosticului unei hipertensiuni, care la un moment dat pornește pe calea „malignizării". Este bine ca în aceste cazuri să fim avertizați a nu interpreta *momentele de regresiune* între două puseuri, drept ameliorări datorite tratamentului: ele sînt doar caracteristice mersului acestei forme de boală.

Prognosticul pe care examenul fundului de ochi îl oferă clinicianului, ca mijloc de control al diverselor intervenții chirurgicale în boala hipertensivă, este de asemenea major: disociația mare tensională și edemul papilar durabil, lent constituit (alături de gradul înaintat de insuficiență renală sau coronariană), sînt factori care vor întuneca prognosticul operator; hemoragiile și exsudatele localizate nu reprezintă contraindicații operatorii.

Simpatectomia segmentară Pitt sau cea întinsă Smithwick și Grimson acționează favorabil asupra retinopatiilor hipertensive. In cazul simpatectomiei „în doi timpi", de-abia după cel de al doilea timp urmează ameliorarea retiniană: regresiunea simptomelor fundului de ochi se efectuează de cele mai multe

Scanned with OKEN Scanner

ori chiar dacă tensiunea arterială generală a fost influențată într-o mai mică măsură. Invers, dacă fenomenele oculare nu regresează după repaus, regim sau tratament medico-chirurgical, prognosticul va fi foarte sever.

În legătură cu indicele tensiunii arterei centrale a retinei, cînd aceasta nu scade după terapeutica medicală sau chirurgicală, sau chiar dacă accidentele retiniene retrocedează, putem prognostica cu ajutorul oftalmo-dinamometriei Bailliart că efectele terapiei, chiar dacă la un moment dat sînt îmbucurătoare, vor fi de scurtă durată.

Din toate cazurile enumerate mai sus reiese valoarea ghidului prognostic pe care ni-l poate oferi examenul oftalmoscopic și oftalmo-dinamometric în cursul evoluției și tratamentului bolii hipertensive.

În privința prognosticului vital, acesta ni s-a părut greu de pus, în cadrul observațiilor noastre, doar prin exclusiva evaluare a semnelor oftalmologice: în general, ele nu oferă nimic mai mult în această privință decît azotemia la renali sau blocul de ramură la cardiaci. Am văzut că prognosticul vital pus cu ajutorul oftalmoscopiei este mai valoros doar în anumite forme ale hipertensiunii cu evoluție malignă (vezi hipertensiunea primitivă a „tinerilor" și boala hipertensivă malignizată).

Unii autori sînt însă de părere că acest prognostic nu trebuie neglijat nici în celelalte forme ale bolii hipertensive. Iată, de pildă, statistica citată de Willy Grünberg în 1948, care pledează în favoarea valorii prognosticului vital pus cu ajutorul examenului ocular; utilizînd clasificația lui Wagener, statistica ilustrează paralelismul dintre gradul de intensitate a modificărilor fundului de ochi și indicele de supraviețuire a bolnavului. Această statistică arată:

După *2 ani* de la examenul fundului de ochi:

supraviețuiesc	87%	bolnavi cu F.O.	gradul I (Wagener)
	80%		al II-lea
	40%		al III-lea
	12%		al IV-lea
După *3 ani*			
	80%		I
	60%		al II-lea
	25%		al III-lea
	7%		al IV-lea
După *4 ani*			
	75%		I
	57%		al II-lea
	20%		al III-lea
	2%		al IV-lea

Comparînd, la sfîrşitul acestui capitol valoarea prognostică şi diagnostică a semnelor fundului de ochi în boala hipertensivă, vom recunoaşte încă o dată utilitatea lor clinică; *valoarea lor însă va fi cu atît mai mare, cu cît oftalmologul se va strădui să nu se mulţumească să găsească în fundul de ochi doar o „imagine" ci o explicaţie a tulburărilor, pe care doar el are privilegiul de a le vedea în cursul bolii hipertensive.*

De asemenea, explicaţia acestor semne îşi va cîştiga adevărata valoare clinică numai cînd examenul oftalmologic va fi asociat şi comparat cu ansamblul celorlalte examene clinice ale bolnavului hipertensiv.

Scanned with OKEN Scanner

Bibliografie

1. **Adler Francis Heed** — Rolul sistemului simpatic în geneza hipertensiunii vasculare și efectul său asupra ochiului. Congresul de oftalmologie, vol. I, Londra, 1950.
2. **Andreev S. V.** — Modificarea reflexelor condiționate ale tensiunii arteriale. *Jurnal vîsșei nervnoi deiatelnosti,* 1952, nr. 5.
3. **Ardouin, Toulouse, Dubois** — Tensiunea arterială retiniană și raportul retino-humeral Bailliart în hipertensiunile sarcinii. *Arch. d'opht.,* 1952, p. 627.
4. **Arhanghelskaia N. V.** — Starea micii circulații sanguine în boła hipertensivă. *Arhiv patologhii,* 1952, 3, 4.
5. **Ariucin N. I.** — Modificarea reflexcondiționată a tensiunii venoase și tonusului venos. *Fiziologhiceski jurnal,* 1953, nr. 5.
6. **Armand** și **Guillot** — Valoarea măsurii T.A.C.R. în traumatismele craniene. *Arch. d'opht.,* 1947. p. 670.
7. **Atkins** — Rolul sistemului simpatic în geneza hipertensiunii vasculare și efectul său asupra ochiului. Congresul de oftalmologie, Londra, 1950.
8. **Batke** — Măsurarea diametrului vaselor retiniene ale bolnavilor hipertensivi și nefritici — Kl. M. für Aug, noiembrie 1937, p. 655—669.
9. **Bailliart P.** — Fundul de ochi în hipertensiunea arterială. *Analles d'ocul.,* 1954, fasc. 7, p. 647.
10. **Bailliart P.** — Circulația retiniană în stare normală și patologică. Studiul presiunii vasculare locale. *Annales d'ocul.,* octombrie 1919, p. 672.
11. **Bailliart P.** — Cu privire la presiunea mijlocie în oftalmologie. *Bull. et mem. de la Soc. Fr. Opht.,* 1932, p. 324—325.
12. **Bailliart P.** — Capilaritele și leziunile lacunare ale retinei. *Analles d'ocul.,* octombrie 1934, nr. 171, p. 97—126.
13. **Bailliart, Joardan, Heyrand** — Circulația cerebrală și retiniană. *Presse méd.,* mai 1952, p. 805—806.
14. **Bailliart** — Hipertensiunea arterială retiniană. Aspect clinic. *Analles d'ocul.,* octombrie 1937—1938, nr. 597. Congres Cairo.
15. **Batarciukov R. A.** — Modificările fundului de ochi în boala hipertensivă. *Sov. vraci J.,* 1939, 1, 17.
16. **Bauermann** — Observații asupra pulsului venos la începutul și după vindecarea trombozei v.c.r. *Arch. d'opht.,* 1951, vol. VI, p. 622.
17. **Bechgaard P., Porsaa K.** și **Vogelius H.** — Aspectul fundului de ochi la 500 de indivizi suferind de hipertensiune arterială prelungită. *Brith. Journal opht. Ann. d'oc.,* 1951, p. 377.
18. **Belmonte N.** — Anoxia în retinopatiile hipertensive. *Arch. I.* 1951, p. 114.
19. **Berkson J.** — Spasme arteriolare retiniene în cursul toxemiei gravidice. *Arch. d'opht.,* 1951, vol. VI, p. 620.
20. **Bidault N.** — Un tip tonoscopic al hipertensiunii arteriale. *Arch. d'opht.,* 1952, III.

Scanned with OKEN Scanner

21. **Bogdanov V. P.** — Modificările funcționale ale organelor interne în boala hipertensivă. *Vestnic ORL,* 1953, 5.
22. **Bonnet Paul** — Semnul de pretromboză în hipertensiunea oculară. *Arch. d'opht.,* 1951, nr. 13.
23. **Bonnet** și **Bonamour** — Fenomenul farului cu eclipse observat în hipertensiunea arterială. Soc. Ophtalm. Paris, 1937, p. 47.
24. **Bonnet P.** — Semnul de pretromboză în hipertensiunea arterială, valoarea sa semeiologică. *Arch. d'opht.,* 1951, nr. 1, p. 12.
25. **Brauer R.** — Opera lui Ghiorghii Fiodorovici Lang. *Analele Romîno-Sovietice,* decembrie 1949, nr. 6—7.
26. **Bronner-Lobstein** — Dinamometria retiniană în obliterările arteriale ale sistemului carotido-retinian. *Arch. d'opht.,* 1952, vol. VI, p. 629 și 1952, vol. III, p. 315.
27. **Cattaneo Donato** — Există semne oftalmoscopice diferențiale ale hipertensiunii arteriale? Congresul de oftalmologie, Londra, 1950, vol. II.
28. **Correa E. de Barros** — Tonoscopia retiniană și obliterările arteriale ale creierului. *Arch. d'opht.,* 1953, I, p. 91.
29. **Cristobald Espildora-Luque** — Oftalmoscopia hipertensiunii arteriale. Angioscopia retiniană. *Annales d'ocul.,* mai 1935, p. 353—375.
30. **Cristobald Espildora-Luque** — Oftalmoscopia hipertensiunii arteriale. *Annales d'ocul.,* 1935, p. 374.
31. **Davîdov A. M.** — Observații asupra tonusului arterial și venos în boala hipertensivă. *Terapevticeski arhiv,* 1951, nr. 5.
32. **Davîdov A. M.** — Starea electrosensibilității ochilor în diferite perioade ale bolii hipertensive. *Kliniceskaia mediţina,* 1950, nr. 2.
33. **Davîdov A. M.** — Observații asupra tonusului arterial și venos în boala hipertensivă. *Terapevticeski archiv,* 1950, nr. 5.
34. **Dubois Poulsen — H. Miller** — Studiul comparativ al modificărilor anatomice și sfigmoscopice retiniene în hipertensiunea arterială. Congresul de oftalmologie, vol. I, Londra, 1950.
35. **Feigenbaum** și **Rachmilewitz** — XV Consilium Ophtalmologicorum vol. I, Cairo 1937.
36. **Fischer L. I.** — Sensibilitatea electrică a ochiului în hipertensiune. *Kliniceskaia mediţina,* 1952, nr. 3.
37. **Fortin.** — Capilarele retinei. *Rev. oto. neuro. oft. y chirurgica neurologica,* dec. 1930, t. 5. p. 567.
38. **Friedenwald** — Arterioscleroza retiniană. Cowdry, Arterioscleroza, New-York, 1933.
39. **Fritz** — Pulsul venos al retinitei hipertensive. *Arch. d'opht.,* 1937, p. 293.
40. **Fritz** — Rolul rigidității arteriale în fiziopatologia circulației retiniene. *Bull. de la Soc. Belge d'opht.,* 30 noiembrie 1930, nr. 61.
41. **Fritz A.** — Presiunea sanguină capilară retiniană. *Annales d'ocul.,* 1951, p. 458
42. **Fritz** — Contribuție la fiziopatologia venei centrale a retinei. *Bull. et Mém. de la S.F.O.,* 1933, p. 375—380.
43. **Fritz** — Rolul rigidității arteriale în fiziopatologia circulației retiniene (rezumat). *Annales d'ocul.,* 1933, p. 170.
44. **Fritz** — Criteriul venos retinian în hipertensiunea arterială malignă. *Rev. oto-neuro-oftalmologie,* 1946, p. 400.
45. **Gavlicek V. A.** — Modificarea nivelului tensiunii arteriale în diferite stări funcționale ale scoarței. *Jurnal vîsșei nervnoi deiatelnosti,* 1952, 5.
46. **Grünberg Willy** — Hipertensiunea arterială. Rev. *„Spitalul"*, 1948, nr. 3—4, p. 116.
47. **Gukasian** — Rezultatele conferinței privitoare la boala hipertensivă. *Rev. științelor medicale, medicina internă,* nr. 12, p. 19.

Scanned with OKEN Scanner

48. **Kaminski S. D.** — Rolul mecanismelor centrale în dezvoltarea bolii hipertensive. *Kliniceskaia mediţina,* 1951, nr. 10.
49. **Kogan Iasnîi V. M.** — Hipertensiunea, clinica, patogenia, clasificaţia, tratamente. *Vrac. delo,* 1939, 12, 715.
50. **Kogan Iasnîi V. M.** — Hipertensiunea în lumina celor mai noi cercetări. *Osnov, i dostij, sovremen. med.,* 1938, nr. 4, p. 170.
51. **Kogan Iasnîi V. M.** — Noi cercetări din domeniul patogeniei şi tratamentul hipertensivilor. *Vrac. delo,* 1941, 9.
52. **Kornblum E. I.** — Fenomenul de edem al retinei în hipertensiune. *Kliniceskaia mediţina,* 1951, nr. 2, p. 88—89.
53. **Koyanagi** — Congrès du Caire, vol. 1, decembrie 1937.
54. **Krasnov M. L.** — Despre clasificarea modificărilor fundului de ochi în boala hipertensivă. *Vestnik oftalmologhii,* 1948, nr. 4.
55. **Kurmanovskaia, Cerniakova, Ivanova, Koneliova** — Depistarea şi diagnosticul stadiilor iniţiale ale bolii hipertensive. *Medicina sovietică,* 1952, nr. 8, p. 59.
56. **Kyrieleis** — Asupra arteriosclerozei retinei, a coroidei şi a nervului optic şi asupra importanţei sale în patogenia retinitei albuminurice. *Arch. für Aug.,* 1930, V. 103, p. 161.
7. **Laet H. A.** de, **P. O. Hubinont** şi **Blackman** — Hipertensiunea arterială retiniană în eclampsie şi în toxemiile ultimei treimi a sarcinii. Congresul de oftalmologie, vol. II, Londra, 1950.
Lang G. F. — Evoluţia bolii hipertensive şi clasificarea ei. *Kliniceskaia mediţina,* 1949, nr. 7.
59. **Lang G. F.** — Boala hipertensivă. Ed. de Stat, 1953.
60. **Lijo Pavia** — Dublă pulsaţie retiniană (evidenţă fotografică) *Arch, d'opht.,* 1946, p. 359.
Lobstein (Strassbourg) — Hipertensiunea arterială retiniană în hipertensiunea generală. *Annales d'ocul.,* 1953, III, p. 259.
Loiterstein S. O. — Despre unele forme ale afecţiunilor căilor optice în boala hipertensivă. *Vestnik oftalmologhii,* 1950, nr. 4, *An. R.S.* 1951/20.
63. **Lukomski P. E.** — Etiologia şi patogenia bolii hipertensive. *Revista ştiinţelor medicale,* 1950, nr. 4, p. 194.
64. **Lupu Gh.** şi **Brauner** — Concepţia sovietică despre hipertensiunea arterială. Ed. Cartea Rusă, 1948.
65. **Magitot** şi **Dubois-Poulsen** — Retinita hipertensivă şi hipertensiunea arterială retiniană. *Soc. Opht.,* Paris. 1932, p. 403.
66. **Magitot-Bailliart** — Modificările tensiunii oculare sub influenţa presiunilor exercitate pe glob (cercetări experimentale). *Annales d'ocul.,* 1919, p. 656.
67. **Manolescu** — Fundul de ochi în hipertensiunea arterială. Cursul de specializare, 1950.
68. **Martin Glen** — Modificările arteriolelor retiniene în hipertensiunea gravidică. *Arch. of opht.,* 1947, p. 472—490.
69. **Miasnikov** — Rolul tulburărilor activităţii nervoase superioare în patogenia bolii hipertensive. *Analele romîno-sovietice,* 1951, nr. 24, p. 34.
70. **Miasnikov** — Etiologia şi patogenia bolii hipertensive. *Terapevticeski arhiv,* 1951, 5. *Revista ştiinţelor medicale. Medicina int.,* 1951, nr. 12, p. 12.
71. **Miasnikov** — Dezvoltarea învăţăturii lui I. P. Pavlov în medicina internă. *Revista ştiinţelor medicale,* 1951, II.
72. **Miron Miron** — Fundul de ochi în cursul hipertensiunii arteriale. Societatea ştiinţelor medicale, referat, martie 1952.
73. **Naividelene B.** (Vilna) Aspectul fundului de ochi în boala hipertensivă. *Medicina sovietică,* 1952, nr. 8, pag. 66.

Scanned with OKEN Scanner

74. **Onfray** — Cercetări clinice asupra trombozelor venoase retiniene. *Annales d'ocul.*, 1947, p. 317.
75. **Pavlova Kaminskaia** și **Jakovleva** — Degenerarea petei galbene în afecțiunea hipertensivă. *Vestnik oftalmologhii*, 1948, nr. 4.
76. **Pletneva A. Nathalie** — Valoarea diagnostică și prognosticul examenului vaselor retiniene și conjunctivale în cazurile de hipertensiune arterială generală. Congrès du Caire, decembrie 1937.
77. **Popescu Alexandrina** — Studiul tensiunii arteriale retiniene în raport cu tensiunea arterială generală și tonusul ocular. Teză 1924, București.
78. **Redslob E.** — Valoarea presiunii venoase retiniene. *Annales d'ocul.*, octombrie 1946, p. 506.
79. **Radovici** și **Papazian** — Hipertensiunea arterială și accidentele ei cerebrale. Ed. de Stat, 19.
80. **Routier Daniel** — Fundul de ochi al hipertensivilor; atlas. Paris, 1947.
81. **Riser-Toulouse** și **colaboratorii** — Manifestările O-N-O în hipertensiunea arterială malignă. Raportul de neurologie. *Annales d'ocul.*, 1947, p. 566.
82. **Riser, Couadau** și **Planques** (Toulouse) — Raport: Oftalmoscopia bolii hipertensive maligne. *Rev. d'oto-neuro-opht.*, 1946, nr. 2.
83. **Riser, Couadau, Planques** — Patogenia papiloretinitelor în hipertensiunea arterială. *Soc. d'opht.*, Paris, 1936, p. 324.
84. **Riser, Couadau, Planques** și **Valdiguie** — Despre hipertensiunea arterială malignă. *Presse Médicale*, 10 mars 1937, nr. 20, p. 369—371.
85. **Riser** — Manifestările oto-neuro-oftalmologice în hipertensiunile arteriale maligne. *Rev. d'oto-neuro-opht.*, 1946, nr. 1.
86. **Salus R.** — Modificările venelor retiniene în hipertensiunea arterială. *Kl. M. für Aug.*, 1929, t. 82, p. 471.
87. **Scheerer** — Un nou endoscop pentru observarea circulației retiniene. *Kl. M. für Aug.*, 1929, t. 83, p. 317.
88. **Schick F.** — Bolile retinei în hipertensiunea arterială și bolile de rinichi. *Zentralblatt*, 1940, p. 609.
89. **Schiff** — Rolul simpaticului în hipertensiunea arterială și efectele asupra retinei. *Annales d'ocul.*, 1951, 64.
90. **Schiff-Wertheim** — Rolul simpaticului în hipertensiunea arterială și efectele sale retiniene. Congresul de oftalmologie, Londra, iulie 1950, vol. I.
91. **Sédan J.**, **Sédan S.** — Considerații în legătură cu hemoragiile repetate ale retinei în hipertensiunea arterială. *Annales d'ocul.*, 1951, vol. II, p. 156.
92. **Sniakin P. O.** — Starea analizorului vizual în boala hipertensivă. *Jurnal nevropatol. i psihiatrii*, 1952, 9.
93. **Sobanski-Szceniovski** — Presiunea venoasă retiniană și relațiile ei cu presiunea cranianã. *Klin. Ocz.*, 1933, p. 360.
94. **Sokolianski** — Sindrome neurologice în hipertensiune. *Kliniceskaia mediţina*, 1951, nr. 2.
95. **Streiff** — Încercări de sinteză asupra fiziopatologiei circulației oculare. Congr. oftalmologic, Londra, 1950.
96. **Streiff E. B.** și **Monnier M.** — Presiunea retiniană în organismul sănătos și bolnav. Springer Verlag, Viena, 1946, p. 140 și *Annales d'ocul.*, 1947, p. 122.
97. **Tagamlik V. L.** — Datele elastotonometriei după Kalfa în boala hipertensivă. *Vestnik oftalmologhii*, 1950, nr. 4, *Analele romîno-sovietice*, 1951, p. 20—71.
98. **Titov V. E.** — Modificările fundului de ochi în boala hipertensivă. *Voenno mosc. med. sb.*, 1945, p. 56—64.
99. **Tovbin B. O.** — Modificările maculei oarbe în boala hipertensivă. *Kliniceskaia mediţina*, 1948, nr. 9.

Scanned with OKEN Scanner

100. **Viallenfont H.** — Examenul entoptic al pulsaţiilor arterelor retiniene. *Annales d'ocul.*, 1946, p. 127—130.
101. **Vogelius-Bechgaard** — Aspectele oftalmoscopice ale fundului de ochi la persoane arteriosclerotice în vîrstă şi fără tensiune arterială. *Arch. d'opht.*, 1951, p. 620.
102. **Volkova** — Concepţii actuale asupra patogeniei arteriosclerozei. *Kliniceskaia mediţina*, 1953, 3.
103. **Wagener H. şi Keith M.** — Clasificarea retinitelor hipertensive. Congrès du Caire, decembrie 1937, p. 1—86.
104. **Wagener, Clay, Gipper** — Clasificarea leziunilor retiniene în cursul hipertensiunii arteriale. *Transact, of the an. ophtalm. Society*, 1947, *Annales d'ocul.*, 1949, p. 62.
105. **Welt** — Raportul între dimensiunile petei oarbe şi tensiunea a.c.r. *Arch. d'opht.*, 1948, p. 316.
106. **Zamorani** — Raportul presiunii humerale şi a presiunii diastolice a arterei centrale a retinei în miopiile mari. *Giorn. It. Oftalm.*, 1952, p. 62. 78. *Arch. d'opht.*, 1952, VIII, 809.

Scanned with OKEN Scanner

Cuprinsul

	Pag.
Cuvînt înainte	5
Prefață	7
I. Introducere	9
II. Noțiuni generale de anatomie și fiziopatologie a circulației retiniene	13
III. Determinarea presiunii arteriale în trunchiul arterei centrale a retinei	20
IV. Indicații asupra tehnicii oftalmo-dianometriei	27
V. Variații tensionale retiniene în cursul bolii hipertensive	33
A) Variațiile tensiunii arteriale diastolice retiniene în boala hipertensivă	33
B) Variațiile tensiunii arteriale medii retiniene în boala hipertensivă	47
C) Variațiile tensiunii venoase retiniene în boala hipertensivă	52
D) Metode oftalmo-dinamometrice pentru determinarea capacității de reacție a arterei retiniene	55
E) Studiul funcțional al capilarelor retinei în boala hipertensivă	56
VI. Tipuri fiziopatologice de circulație retiniană în boala hipertensivă	62
VII. Clasificarea manifestărilor fundului de ochi în boala hipertensivă	67
VIII. Semnele retiniene ale bolii hipertensive	78
Semne subiective	79
Semne obiective	84
IX. Diagnosticul retinopatiei în boala hipertensivă	120
X. Examenul fundului de ochi în anumite forme clinice ale bolii hipertensive	129
A) Retinopatia bolii hipertensive zise maligne	129
B) Retinopatia bolii hipertensive cu evoluție „pseudotumorală“	135
C) Retinopatia bolii hipertensive cu evoluție „paroxistică“	139
D) Angioretinopatia „toxicozei gravidice“ hipertensive	141
XI. Sensibilitatea electrică a ochiului în boala hipertensivă	146
XII. Interpretarea valorii diagnostice și prognostice a semnelor fundului de ochi în boala hipertensivă	150
Bibliografia	169

Scanned with OKEN Scanner